CUMHURİYETİN 100. YILI

PAMUKKALE ÜNİVERSİTESİ 1992 DENİZLİ

DAD KOZMETOLOJİ VE DERMATOLOJİ AKADEMİSYENLERİ DERNEĞİ 2006

# DERMATOLOJİ VE KOZMETOLOJİDE *Yeni Ufuklar*

**26-29 Ekim 2023**

NG Phaselis Bay Kemer, Antalya

## BİLDİRİ KİTABI

***Değerli meslektaşlarımız,***

Birincisini geçen sene düzenlediğimiz "Dermatoloji ve Kozmetolojide Yeni Ufuklar" kongremizi değerli katılımlarınız ile başarı ile gerçekleştirdik.

Yine yeni yeniden NG Phaselis Bay Kemer Otel'de Antalya'da 26-29 Ekim 2023'de gerçekleşecek olan kongremize sizleri davet etmekten mutluluk duyuyoruz.

Yine aylardan Ekim diyoruz :) Hem havanın hem de havamızın çok güzel olacağını düşünüyor ve birlikte olmayı çok istiyoruz.

Yine Dermatoloji ve Kozmetoloji'de ufukta bizi nelerin beklediğini konuşacağız ve umarız ufkumuza ufuk katacağız.

Yine dostlarımızla hasret gidereceğiz ve yine yepyeni dostluklar ve iş birlikleri kuracağız.

Gün boyu yeniliklerin ve tecrübelerin konuşulacağı, tartışılacağı oturumların sonunda yorgunluğumuzu atabileceğimiz güzel bir sosyal program hazırlamayı da unutmadık.

Yine yeni yeniden hep beraber olmak dileğiyle…

**Prof. Dr. Nida Gelincik Kaçar** **Prof. Dr. Server Serdaroğlu**

**KURULLAR**

**KONGRE BAŞKANLARI**

Prof. Dr. Nida Gelincik Kaçar

Prof. Dr. Server Serdaroğlu

**KONGRE SEKRETERLERİ**

Dr. Öğr. Üyesi Hülya Cenk

Dr. Öğr. Üyesi Şule Gökşin

Dr. Öğr. Üyesi Özge Sevil Karstarlı

**BİLİMSEL KURUL**

Prof. Dr. Nida Gelincik Kaçar

Prof. Dr. Server Serdaroğlu

Prof. Dr. Yalçın Tüzün

Prof. Dr. Şeniz Duygulu

Prof. Dr. Burhan Engin

Prof. Dr. Ahmet Metin

Prof. Dr. Zekayi Kutlubay

Prof. Dr. Pelin Kartal

Prof. Dr. Özlem Su Küçük

Doç. Dr. Özge Aşkın

Doç. Dr. İsa An

Dr. Öğr. Üyesi Hülya Cenk

Dr. Öğr. Üyesi Şule Gökşin

Dr. Öğr. Üyesi Özge Sevil Karstarlı

Dr. Öğr. Üyesi Zeynep Altan Ferhatoğlu

Uzm. Dr. Neslihan Dolar

## BİLİMSEL PROGRAM

| 26 EKİM 2023 PERŞEMBE | | |
|---|---|---|
| **Saat** | **Konu / Oturum Başkanı** | **Konuşmacı** |
| 14:00-15:25 | **Poliklinik Günü-Klinikten Tedaviye Kısa ve Öz**<br>**Oturum Başkanları: Server Serdaroğlu, Nida Kaçar** | |
| 14:00-14:15 | Akne | Zeynep Altan Ferhatoğlu |
| 14:15-14:30 | Rozase | Aslan Yürekli |
| 14:30-14:45 | Yüzeysel Mantar Hastalıkları | Asude Kara Polat |
| 14:45-15:00 | El-Ayak Dermatitleri | Ahmet Metin |
| 15:00-15:15 | Pruritus | Tuğba Kevser Uzunçakmak |
| 15.15-15.25 | Tartışma | |
| 15:25-15:40 | **Kahve Arası** | |
| 15:40-16:35 | **Deri Bakım Rutinimiz Nasıl Olmalı?**<br>**Oturum Başkanları: Yalçın Tüzün, Bilal Doğan** | |
| 15:40-15:55 | Serum mu Krem mi? | Asude Kara Polat |
| 15:55-16:10 | Önce Hangisini ve Hangi Sıralama ile Uygulayalım? Antiaging? Nemlendirici? Güneş Koruyucu? | Nazan Yılmaz |
| 16:10-16:25 | Cilt Temizleyiciler: Yağ Bazlı mı? Su Bazlı mı? | Demet Akpolat |
| 16:25-16:35 | Tartışma | |
| 16:35-17.30 | **Psoriasis Tedavi Seçimimize Etki Eden Faktörler Neler?**<br>**Oturum Başkanları: Nilgün Şentürk, Levent Çınar** | |
| 16:35-16:50 | Psoriasis Klinik Özellikleri: Tipi, Yaygınlığı ve Tutulum Bölgeleri | Başak Yalıcı Armağan |
| 16:50-17:05 | Püstüler Psoriasis | Müge Güler Özden-ONLINE |
| 17:05-17:20 | Eşlik Eden Komorbidite Varlığı | Nilgün Şentürk |
| 17:20-17:30 | Tartışma | |
| 17:30-17:45 | **Kahve Arası** | |
| 17:45-18:40 | **Hocalar Ne Diyor?**<br>**Hangi Dolgu, Hangi Bölgede? Avantajları ve Dezavantajları?** | |
| | **Tartışmacılar: Zekayi Kutlubay, Neslihan Dolar** | |
| 17:45-18:00 | Hyalüronik Asit Dolgular | |
| 18:00-18:15 | Kalsiyum Hidroksi Apatit ve Polipronolakton | |
| 18:15-18:30 | Kalsiyum Hidroksi Apatit-Hyalüronik Asit Kombinasyonları | |
| 18:30-18:40 | Tartışma | |
| 18:40-18:50 | **Açılış Töreni** | |

| 27 EKİM 2023 Cuma | | |
|---|---|---|
| **Saat** | **Konu / Oturum Başkanı** | **Konuşmacı** |
| 08:00-09:15 | **Kliniğime Hangi Teknolojiyi Alsam? Nerede, Kimde, Ne Zaman Kullanabilirim?**<br>**Oturum Başkanları: Nida Kaçar, Nazan Yılmaz** | |
| 08:00-08:15 | BBL Tedavisi | Dilek Başaran |
| 08:15-08:30 | Short pulse/Long pulse/Q-switch Nd:YAG | Nazan Yılmaz |
| 08:30-08:45 | Thulium Lazer | Nida Kaçar |
| 08:45-09:00 | Radyofrekans | Gizem İslamoğlu |
| 09:00-09:15 | Tartışma | |
| 09:15-09:30 | **Kahve Arası** | |
| 09:30-10:10 | **Hocalar Ne Diyor?**<br>**Mikozis Fungoides'de Deneyimler, Güncellemeler ve Ufuktakiler**<br>**Oturum Başkanı: Selda Pelin Kartal** | |
| | **Konuşmacılar: Özlem Su Küçük, Berna Solak** | |
| 10:10-10:50 | UYDU SEMPOZYUMU<br>**SKYRIZI ile Sürdürülebilir Yüksek**<br>**Etkililik ve İyileşen Yaşamlar**<br>**Moderatör: Server Serdaroğlu**<br>**Konuşmacı: İlteriş Oğuz Topal** | |
| 10:50-11:20 | **Konferans-Olgularla Dolgu Komplikasyonları Yönetimi?**<br>**Oturum Başkanı: Erol Koç** | |
| | **Konuşmacı: Özlem Karadağ Köse** | |
| 11:20-12:00 | UYDU SEMPOZYUMU<br>**Jalupro Young Eye**<br>**Infraorbital Rejuvenasyon, Torbalanma ve**<br>**Morluklar Açısından Etkinliğinin**<br>**Prospektif Olarak Değerlendirilmesi**<br>**Moderatör: Server SERDAROĞLU**<br>**Konuşmacı: Neslihan Dolar** | |
| 12:00-13:00 | **Öğle Arası** | |
| 13:00-13:30 | **Video Konferans: Dudak Şekillendirmede İhtiyacımız Olanlar? Dolgu? Botoks? İp? Hepsi?** | |
| | **Konuşmacı: Neslihan Dolar** | |
| 13:30-14:10 | UYDU SEMPOZYUMU<br>**Gerçek Yaşam Deneyimleri Işığında**<br>**Copellor ile Psoriasis Tedavisinde Hızla**<br>**Başlayan Sürdürülebilir İyileşme**<br>**Moderatör: Nida Kaçar**<br>**Konuşmacılar: Filiz Topaloğlu Demir, Özge Sevil Karstarlı Bakay** | |
| 14:10-16:25 | **Hastalar Soruyor Hocalar Cevaplıyor: Anti-TNF'ler, Anti-IL'ler, JAK inhibitörleri, Apremilast, Dupilumab**<br>**Oturum Başkanı: Nida Kaçar** | |
| | **Tartışmacılar: Murat Borlu, Emel Bülbül Başkan, Bilal Doğan, Selda Pelin Kartal, Özlem Su Küçük** | |
| 14:10-14:25 | Kanser Yapar mı? | |
| 14:25-14:40 | Vücut Direncimi Düşürür mü? | |
| 14:40-14:55 | Verem Olur muyum? | |
| 14:55-15:10 | Çocuk Planlayabilir miyim? | |
| 15:10-15:25 | Gebelikte, Emzirirken Tedavime Devam Edebilir miyim? | |
| 15:25-15:45 | Tartışma | |
| 15:45-16:00 | **Kahve Arası** | |

| | | |
|---|---|---|
| 16:00-16:40 | UYDU SEMPOZYUMU<br>**Yeni Dünyanın Yeni Dengesi:**<br>**Sürdürülebilirlik**<br>**Konuşmacı: Sertaç Doğanay** | |
| 16:40-17:50 | **İşimizi Kolaylaştıracak Biyobelirteçler Var mı?**<br>**Oturum Başkanları: Mehmet Ali Gürer, Ali Karakuzu** | |
| 16:40-16:55 | Psoriasis/Psoriatik Artrit | Filiz Canpolat |
| 16:55-17:10 | Atopik Dermatit | Filiz Topaloğlu Demir |
| 17:10-17:25 | Kronik Ürtiker | Özge Sevil Karstarlı Bakay |
| 17:25-17:40 | Hidradenitis Süpürativa | Aslı Hapa |
| 17:40-17:50 | Tartışma | |
| 17:50-18:45 | **Dermatolojide Ultrasound Kullanımı**<br>**Oturum Başkanları: Emel Bülbül Başkan, Zekayi Kutlubay** | |
| 17:50-18:05 | Kozmetik Uygulamalar ve Komplikasyon Yönetiminde | Zekayi Kutlubay |
| 18:05-18:20 | PsA Tanısında | Dilek Solmaz |
| 18:20-18:35 | HS Tanısında | Emel Bülbül Başkan |
| 18:35-18:45 | Tartışma | |

| 28 EKİM 2023 CUMARTESİ | | |
|---|---|---|
| **Saat** | **Konu / Oturum Başkanı** | **Konuşmacı** |
| 08:00-08:35 | **Sözlü Bildiri Oturumu**<br>**Oturum Başkanı: Ahmet Metin** | |
| | | |
| 08:35-09:45 | **Periorbital Rejuvenasyon-Neyi Yapalım? Neyi Yapmayalım?**<br>**Oturum Başkanları: Ahmet Metin, Filiz Canpolat** | |
| 08:35-08:50 | Minimal İnvaziv İşlemler Öncesi Topikal Deri Anestezi | Tuğba Kevser Uzunçakmak |
| 08:50-09:05 | Mezoterapi ve PRP Tedavileri | Filiz Canpolat |
| 09:05-09:20 | Dolgu Uygulamaları | Demet Akpolat |
| 09:20-09:35 | Lazer ve Işık Tedavileri | Hülya Cenk |
| 09:35-09:45 | Tartışma | |
| 09:45-10:40 | **Atopik Dermatit-Tanıdan Ufuktaki Tedavilere**<br>**Oturum Başkanları: Server Serdaroğlu, Meltem Türkmen** | |
| 09:45-10:00 | Klinik Fenotipler: Yaşa Göre, Topografiye Göre, Morfolojiye Göre | Hülya Cenk |
| 10:00-10:15 | Konvansiyonel Sistemik Tedaviler Neler? Yeterli mi? | Özge Aşkın |
| 10:15-10:30 | Ufukta ışık var mı? Hedefe Yönelik Tedaviler Neler? | Meltem Türkmen |
| 10:30-10:40 | Tartışma | |
| 10:40-11:20 | UYDU SEMPOZYUMU<br>**Secukinumab ile Psoriasis ve Psoriatik**<br>**Artrite Multidisipliner Yaklaşım**<br>**Moderatörler: Nida Kaçar, Bilal Doğan**<br>**Konuşmacılar: Levent Çınar, Rıdvan Mercan** | |
| 11:20-11:35 | **Kahve Arası** | |
| 11:35-12:30 | **Dermoskopi: Olgularla Beyin Fırtınası**<br>**Oturum Başkanları: Şirin Yaşar, Hülya Cenk** | |
| 11:35-11:50 | Olgu 1 | Gürbüz Yıldırım |
| 11:50-12:05 | Olgu 2 | Yekta Barlas Şimşek |
| 12:05-12:20 | Olgu 3 | Süleyman Kaya |
| 12:20-12:30 | Tartışma | |
| 12:30-13:30 | **Öğle Arası** | |
| 13:30-14:10 | **Video Konferans: Burun Şekillendirmede İhtiyacımız Olanlar? Dolgu? Botoks? İp? Hepsi?**<br>**Oturum Başkanı: Zekayi Kutlubay** | |
| | **Konuşmacı: Nida Kaçar** | |
| 14:10-14:40 | **Hocalar Ne Diyor?**<br>**Hidradenitis Süpürativa'da Deneyimler, Güncellemeler ve Ufuktakiler** | |
| | **Tartışmacılar: Ahmet Rencüzoğulları, Özge Sevil Karstarlı Bakay** | |
| 14:40-16:05 | **Biyolojik Ajanlar ve Oral Küçük Moleküllerde Spekülatif Yan Etkiler: Kanıtlar Ne Diyor?**<br>**Oturum Başkanları: Murat Borlu, Burhan Engin** | |
| 14:40-14:55 | JAK İnhibitörleri | Özge Sevil Karstarlı Bakay |
| 14:55-15:10 | Dupilumab | Levent Çınar |
| 15:10-15:25 | Anti-IL17'ler | Neslihan Demirel Öğüt |
| 15:25-15:40 | Anti-IL-23'ler | Burhan Engin |
| 15:40-15:55 | Omalizumab | Özge Aşkın |
| 15:55-16:05 | Tartışma | |

| | | |
|---|---|---|
| 16:05-16:45 | UYDU SEMPOZYUMU<br>**Abrositinib ile Atopik Dermatit Tedavisinde Değişen Hikayeler**<br>**Moderatör: Burhan Engin**<br>**Konuşmacı: Demet Kartal** | |
| 16:45-17:00 | **Kahve Arası** | |
| 17.00-17:55 | **Hocalar Ne Diyor?**<br>**İnjeksiyon Tedavileri Hangi Durumda Hangi Uygulama Hangi Teknik?** | |
| | **Tartışmacılar: Erol Koç, Dilek Başaran** | |
| 17:00-17:15 | Mezoterapiler | |
| 17:15-17:30 | Kollajen Uygulamaları | |
| 17:30-17:45 | 5 Nokta, 7 Nokta, 20 Nokta: Kaç Nokta? | |
| 17:45-17:55 | Tartışma | |
| 17:55-18:50 | **Tedavisi Zor Olanlar**<br>**Oturum Başkanları: Kenan Aydoğan, Zafer Türkoğlu** | |
| 17:55-18:10 | Otoimmun Büllöz Hastalıklar: Pemfigus Vulgaris ve Büllöz Pemfigoid | Zafer Türkoğlu |
| 18:10-18:25 | Vitiligo | Kenan Aydoğan |
| 18:25-18:40 | İlaç Reaksiyonları: DRESS, SJS/TEN | Gülhan Gürel |
| 18:40-18:50 | Tartışma | |

| 29 EKİM 2023 PAZAR | | |
|---|---|---|
| 08:00-08:15 | **Akılcı İlaç**<br>**Oturum Başkanı: Özge Sevil Karstarlı Bakay** | |
| | **Konuşmacı: Sadrettin Aksoy** | |
| 08:15-08:50 | **Sözlü Bildiri Oturumu**<br>**Oturum Başkanı: Ahmet Metin** | |
| | | |
| 08:50-09:30 | **2023'ün En Ses Getiren Yayınları** | |
| | **Tartışmacılar: Ümit Türsen, Perihan Öztürk** | |
| 08:50-09:00 | Yayın 1 | |
| 09:00-09:10 | Yayın 2 | |
| 09:10-09:20 | Yayın 3 | |
| 09:20-09:30 | Tartışma | |
| 09:30-10:15 | **Tecrübeleri Soruyoruz Öğreniyoruz- Skabiyez Pedikülozis Kutanöz Layşmanyazis Verrükalar** | |
| | **Tartışmacılar: Kenan Aydoğan, Emel Erdal Çalıkoğlu, Aslan Yürekli** | |
| 10:15-11:30 | **Biyolojik Ajanlar ve Oral Küçük Moleküllere Bağlı Paradoksik Deri Erüpsiyonlar**<br>**Oturum Başkanları: Burhan Engin, İlkin Zindancı** | |
| 10:15-10:30 | Anti-TNF'ler | Neslihan Demirel Öğüt |
| 10:30-10:45 | Anti-IL'ler | İlkin Zindancı |
| 10:45-11:00 | JAK İnhibitörleri | Perihan Öztürk |
| 11:00-11:15 | Dupilumab | Burhan Engin |
| 11:15-11:30 | Tartışma | |
| 11:30-11:45 | **Kahve Arası** | |
| 11:45-13:15 | **Saç Dökülmeleri Tedavilerinde Son Trendler ve Ufuktakiler**<br>**Oturum Başkanları: Arzu Kılıç, Aylin Türel Ermertcan** | |
| 11:45-12:00 | Liken Pilanopilaris | Asena Çiğdem Doğramacı |
| 12:00-12:15 | Androgenetik Alopesi | Arzu Kılıç |
| 12:15-12:30 | Telogen Effluvium | Ümit Türsen |
| 12:30-12:45 | Alopesi Areata | Aylin Türel Ermertcan |
| 12:45-13:00 | Kök Hücre Tedavileri Ne Kadar Faydalı? | Gülbahar Saraç |
| 13:00-13:15 | Tartışma | |
| 13:15-14:15 | **Oral Mukozanın Renkli Yüzünde Ayırıcı Tanılar**<br>**Oturum Başkanları: Akın Aktaş, Şeniz Duygulu** | |
| 13:15-13:30 | Aftöz Lezyonlar | Şule Gökşin |
| 13:30-13:45 | Beyaz Lezyonlar | Serkan Yazici |
| 13:45-14:00 | Kırmızı Lezyonlar | Eda Öksüm Solak |
| 14:00-14:15 | Tartışma | |
| 14:15-14:25 | **Kapanış** | |

# SÖZLÜ BİLDİRİLER

SS-01

**Skatrisyel Alopesilerde Farklı Tedavi Seçeneklerinin Retrospektif Değerlendirilmesi :15 Hastalık Olgu Serisi**

Ceyda Tetik Aydoğdu[1], Dilek Daşgın[1]

[1]Muğla Sıtkı Koçman Üniversitesi Eğitim ve Araştırma Hastanesi

[1]Muğla Sıtkı Koçman Üniversitesi Eğitim ve Araştırma Hastanesi

**Amaç**: Skatrisyel alopesi farklı inflamatuvar paternlerin saç foliküllerini destrükte ederek foliküllerde tamamen kayıpla sonuçlandığı bir kliniko-patolojik durumdur. Primer ve sekonder olmak üzere 2 gruba ayrılır. Primer skatrisyel alopesilerde lenfosit baskın inflamatuvar paterndeki hastalıkların tedavilerinde topikal ve sistemik steroidler ve çeşitli immünsupresif ajanlar yer alırken son dönemde doksisiklin ve piaglitazon gibi farklı ajanların da başarılı sonuçlarına dair yayınlar bulunmaktadır. Bunun yanında nötrofil baskın inflamatuvar baskın alopesilerde son dönemde anti-TNF ve IL-17 inhibitörleri gibi farklı tedavi seçenekleri gündemdedir. Biz de kliniğimizde 2 yıldır takip ettiğimiz 15 skatrisyel alopesili hastada kullanılan anti-TNF, piaglitazon gibi non-klasik tedavilerin sonuçlarını derleyerek yeni tedavi seçeneklerinin varlığını hatırlatmayı amaçladık.

**Gereç ve Yöntem**: Kliniğimize 2021-2023 yılları arasında skatrisyel alopesi tanısı ile başvuran hastalar retrospektif olarak tarandı. Bu hastalardan 2 yıl boyunca takiplerine düzenli olarak gelen hastalar çalışmaya dahil edildi. Daha önce başka merkezlerde tedavi almış, başka sebeplerle immünsupresif ajan kullanımı olan ve histopatolojik inceleme ile tanısı kesin olmayan hastalar çalışmaya dahil edilmedi. Bu kriterlere göre ayrıştırılan 15 hastanın demografik bilgileri, tedavi öncesi histopatolojik tanısı, kullandığı tedaviler, tedavi boyunca yeni lezyon oluşumu, takip süresinde nüks varlığı ve tedavi sonucu skatrisyel alanlarda saç çıkımının varlığı sorgulandı.

**Bulgular**: Çalışmamıza dahil edilen hastaların 2'si folikülitis dekalvans, 6'sı liken pilanopilaris, 3'ü frontal fibrozan alopesi, 3'ü diskoid lupus eritematozus ve 1'i eroziv püstüler dermatoz tanısına sahipti. Hastalarda en sık kullanılan tedavi yönteminin intralezyonel steroid olduğu görüldü. Doksisiklinin 2 hastada yeni lezyon oluşumunu durdurduğu tespit edildi. Piaglitazon kullanan 2 hastanın birinde kaşıntı ve yeni lezyon şikayetlerinin gerilediği, diğerinde yeni lezyon oluşumunun durmadığı tespit edildi. Folikülitis dekalvans tanısı ile takip edilen bir hastada adalimumabın yeni lezyonların oluşumunu engellediği izlenirken tedaviye verilen arada 4 ayda nüks geliştiği gözlendi.

Resim-1

Follikülitis Dekalvans Tedavi Öncesi

Resim-2

Follikülitis Dekalvans Adalimumab Tedavisi sonrası

**Sonuç**: Sonuç olarak skatriyel alopesilerde konvansiyonel tedaviler dışında yeni tedavi seçenekleri hem yeni lezyon çıkışının sağlanmasında hem de nüksün engellenmesinde rol alabilir. Skatrisyel alopesilerde farklı tedavilerin başarısını değerlendirmek üzere daha geniş katılımlı çalışmalara gereksinim vardır.

**Anahtar Kelimeler**: skatriyel alopesi, tedavi

SS-02

**14 Yıllık Tek Merkez Yoğun Atımlı Işık(IPL) Tedavisi Deneyimi**

Murat Borlu[1], Eda Öksüm Solak[1], Ayşenur Durdu Danışmaz[1], Demet Kartal[1], Salih Levent Çınar[1]

[1]Erciyes Üniversitesi Tıp Fakültesi Dermatoloji Kliniği

**Amaç**: IPL'in etkinlik ve güvenliğini değerlendirmek.

**Gereç ve Yöntem**: Bu çalışmada 2006-2019 yılları arasında kliniğimizde IPL uygulanan hastalar retrospektif olarak incelenmiştir.İstenilen verileri elde edilen 440 hasta çalışmaya dahil edilmiştir.Hastalar endikasyonlarına göre 9gruba ayrılmıştır. Genellikle 10J/cm²dozda tedaviye başlanmış,tedrici olarak 20 J/cm²doza kadar ortalama 5-6seansta çıkılmıştır.Pulse süreleri hastaların tanısına, deri tipine göre 10-12-15 milisaniye(msn) olarak seçilmiştir.Ortalama doz,seans sayısı,ek işlem gerekliliği, komplikasyonlar değerlendirilmiştir. Başarı oranı; tedavi bitiminde hastaların memnuniyetine ve ek işlem gerekliliğine bakılarak belirlenmiştir.

**Bulgular**: 181kırmızı yüz, 80melazma, 74efelid, 9solar lentigo(SL), 4spider anjiom(SA), 2anjiokeratom, 56vasküler malformasyon(VM), 32skar ve 2cafe au lait makülü(CALM) tanılı hasta değerlendirildi.Ortalama dozlar kırmızı yüzde14,28 melazmada14,10 efelidde14,61 SL'da 13,86 SA'da 13,62 anjiokeratomda 12,77 VM'da 16,02 skarda 14,10 CALM'da 14,78 J/cm² olarak bulundu.Ortalama seans sayısı kırmızı yüzde3,91 melazmada 4,80 efelidde 4,28 SL'da 2,55 SA'da 2 anjiokeratomda4,50 VM'da 6,03 skarda 4,46 CALM'da 7 olarak bulundu. Kırmızı yüzde 5, melazmada 7, efelidde 5, SA'da 2, anjiokeratomda 1, VM'da 3, skarda 1, CALM tanılı 1 hastada ek işlem gerekmiştir. SL'da ek işlem gerekmemiştir.Kırmızı yüzde ortalama 3,89 seansta %97, melazmada 5,69 seansta %91, efelidde 4,02 seansta %93, SL'da 2,55 seansta %100, SA'da 2 seansta %50, anjiokeratomda 6 seansta %50, VM'da 5,86 seansta %94, skarda 4,93 seansta %96 ve CALM'da 7 seansta %50 başarıya ulaşılmıştır.87 hastada ortalama 1haftada gerileyen, 8 hastada 1aya uzayan çizgili pigmentasyon gelişmiştir. 22 hastada ortalama 2gün, 3 hastada 1hafta süren ödem görülmüştür.Skar gelişmemiştir.

Ortalama Dozlar

| Endikasyon | Ortalama Doz(J/cm²) |
|---|---|
| Kırmızı yüz | 14,28 |
| Melazma | 14,10 |
| Efelid | 14,61 |
| Solar lentigo | 13,86 |
| Spider anjiom | 13,62 |
| Anjiokeratom | 12,77 |
| Vasküler malformasyon | 16,02 |
| Skar | 14,10 |
| Cafe au lait makülü | 14,78 |

Endikasyonlarda Ortalama Seans Sayısına Göre Başarıya Ulaşma Oranları

| Endikasyon | Ortalama Seans Sayısı | Başarı Oranı |
|---|---|---|
| Kırmızı yüz | 3,89 | 97 |
| Melazma | 5,69 | 91 |
| Efelid | 4,02 | 93 |
| Solar lentigo | 2,55 | 100 |
| Spider anjiom | 2 | 50 |
| Anjiokeratom | 6 | 50 |
| Vasküler malformasyon | 5,86 | 94 |
| Skar | 4,93 | 96 |
| Cafe au lait makülü | 7 | 50 |

**Sonuç**: En yüksek ortalama dozlar VM'a, en fazla ortalama seans ise CALM'a, 2.olarak VM'a uygulanmıştır.Genelde konjenital,derin yerleşimli lezyonlar olduklarından seans sayısının fazlalığı beklenen bir durumdur. SA'a genelde Longpulsed-Nd-YAG lazer uygulanırken 4hastaya IPL uygulanmış,2 hastada ortalama 2seansta %50 başarılı olunmuştur.SA'da IPL alternatif tedavi yöntemi olabilir.Doz yükseldikçe komplikasyonların arttığı belirlenirken bazı komplikasyonlar farklı dozlarda ortaya çıkmıştır.Hastanın deri tipine veya tahmin edilemeyen özelliklerine göre 11-18J/cm² aralığında aynı komplikasyon görülebilmiştir.Bu da IPL toleransının kişiden kişiye değişebileceğini göstermektedir.IPL komplikasyon riski az, birçok endikasyonda kullanılabilen, rejuvenasyon etkinliği olan bir tedavi yöntemidir.

**Anahtar Kelimeler**: IPL, lazer, vasküler lezyon, hiperpigmentasyon

SS-03

**Hidradenitis Suppurativa Takip Polikliğine Başvuran Hastaların Değerlendirilmesi**

Zeynep Altan Ferhatoğlu[1]

[1]İstanbul Üniversitesi-Cerrahpaşa, Cerrahpaşa Tıp Fakültesi, Deri ve Zührevi Hastalıklar AD, İstanbul

**Amaç**: Hidradenitis supurativa (HS) başlıca intertrijinöz bölgelere yerleşen; rekürren iflame nodül ve abseler ile seyreden, uzun dönemde fistüller, sinüs traktları ve skar formasyonuna yol açan kronik bir deri hastalığıdır. Eşlik eden ağrı, kötü koku, akıntı ve şekil bozukluğu hastalarda ağır psikososyal yüke yol açmaktadır. Çalışmalarda bildirilmiş HS prevelansı % 1 ila 4 arasında değişmektedir. Kuzey Amerika ve Avrupa'dan bildirilen çalışmalarda kadınlarda daha sık olmakla birlikte, Türkiye'den bildirilen çok merkezli bir çalışmada erkek: kadın oranı 1,4 saptanmıştır. Burada kliniğimizdeki HS takip polikliğinde başvuran hastaların değerlendirilmesi planlandı.

**Gereç ve Yöntem**: Ocak 2023 ile Ağustos 2023 arasında kliniğimiz Hidradenitis Suppurativa takip polikliniğine başvuran hastaların dosyaları incelendi. Hastaların yaş, cinsiyet, vücut kitle indeksi, sigara, alkol kullanımı, Hurley evresi ve güncel tedavileri kaydedildi.

**Bulgular**: On sekiz aylık süre içerisinde 30 yeni hasta başvurusu mevcuttu. Hastaların medyan yaşı 33 (min:21-max:70), erkek:kadın oranı: 2,1 idi. Hastalık medyan süresi 6 yıl (min:1-max:38) saptandı. İki hasta Hurley evre 1, 18 hasta Hurley evre 2, 10 hasta evre 3 idi. Yirmi iki (%67,7) hasta sigara, 11 (%35,5) hasta ise alkol kullanmaktaydı. Medyan vücut kitle indeksi (VKİ) 26,8 (min:18,7-max:40,8) saptandı. On hastanın VKİ'si normal sınırlarda iken, 15 hasta fazla kilolu (VKİ:25-29,9), 5 hasta ise obez (VKİ ≥30) idi. Hastaların % 61,3'ü biyolojik ajan, % 29'u sistemik antibiyoterapi ve % 9,7'si sistemik isotretinoin tedavisi almaktaydı.

**Sonuç**: Hidradenitis supurativa kronik seyri ve kalıcı skar bırakabilmesi riski nedeniyle hastaların yaşam kalitesini büyük oranda etkileyebilmektedir. Hurley evre 2 ve 3 olan hastalarda tedavi seçenekleri sistemik anbiyotikler, sistemik retinoik asitler ve biyolojik ajanlardır. Kalıcı skar formasyonu, şekil bozukluğu ve eklem kısıtlılığı olan hastalarda cerrahi prosedürler medikal tedavilerle kombine edilebilir. Erken tanı ve etkili yönetim ile hastalarda skar gelişimi önlenebilir.

**Anahtar Kelimeler**: hidradenitis suppurativa

SS-04

**Saçlı Deri Seboreik Dermatiti Hastalarının İncelenmesi: Kesitsel Çalışma**

Defne Özkoca[1], Nazlı Caf[2]

[1]Zonguldak Atatürk Devlet Hastanesi, Dermatoloji Polikliniği
[2]Çam Sakura Şehir Hastanesi, Dermatoloji Kliniği

**Amaç**: Bu çalışmadaki amacımız, dermatoloji polikliniğine saçlı deri seboreik dermatiti (SDSD) şikayeti ile başvuran hastaların demografik verilerini ve geçmiş tedavilerini incelemektir.

**Gereç ve Yöntem**: Zonguldak Atatürk Devlet Hastanesi Dermatoloji Polikliniği'ne SDSD şikayeti ile 27 Mart 2023 ile 22 Haziran tarihleri arasında başvuran ve muayene bulguları SDSD'ni destekleyen tüm hastalar bu çalışmaya dahil edildi. Hastaların yaşı, cinsiyeti, atak süresi, hastalık başlangıç yaşı ve daha önce aldıkları tedaviler not edildi.

**Bulgular**: Çalışmaya toplam 140 hasta dahil edildi. Ortalama atak süresi 117 gün olup, en kısa atak 3 gün iken en uzun atak 700 gün idi. Hastaların yüzde 33.6'sı (n=47) ilk atak ile başvurmuş olup %66.4'ü (n=93) nüks tarif etti. Hastalığın ortalama başlangıç yaşı 28 olup en erken 6 yaşında, en geç ise 79 yaşında başlamış idi.Hastaların yüzde 62.9'u (n=88) daha önce tedavi almış olup %37.1'i (n=52) daha önce tedavi almamış idi. Daha önce tedavi almış olan hastaların yüzde 94.3'ü (n=83) topikal antifungal medikal şampuan kullanmış olup; %66'sı (n=58) ketokonazol içeren medikal şampuan, %35.2'i (n=31) siklopiroksolamin içeren medikal şampuan, %7'si (n=6) her iki şampuanı da kullanmış idi. Daha önce tedavi almış olan hastalardan yalnızca %3.4 (n=3)'ü topikal antifungal medikal şampuan kullanmamış idi. Daha önce tedavi almış hastaların %22.7'si (n=20) topikal kortikosteroid içeren losyon, %44.3'ü (n=39) topikal kortikosteroid ve salisilik asit içeren kombine preparat ve %4.5 (n=4) her ikisini de kullanmış idi. Tedavi almış olan hastaların %62.5'i (n=55) daha önce topikal kortikosteroid içeren losyon kullanmış olup %37.5'i (n=33) topikal kortikosteroid içeren losyon kullanmamıştı. Tedavi almış hastalardan yalnızca %11.4'ü (n=10) SGK tarafından karşılanmayan dermokozmetik şampuanları kullanmış idi.

**Sonuç**: Polikliniğe SDSD şikayeti ile başvuranların %66.4'ü nüks olgulardır. Hastaların %62.9'u daha önce tedavi almış olarak kliniğe gelirken, en sık ketokonazol içeren antifungal şampuan en az da dermokozmetik şampuan kullanmış idi. Polikliniğe başvuran hasta profilinin geçmiş tedavileri hakkında bilgi sahibi olmamız gelecek tedavilerin planlanmasını kolaylaştıracak olup hastanın duyduğu güvenin ve memnuniyetin arttırılmasına yardımcı olacaktır.

**Anahtar Kelimeler**: seboreik dermatit, saçlı deri, topikal tedavi, antifungal, kortikosteroid

SS-05

**Seboreik dermatitte sistemik inflamasyonun rolünün klinik ve laboratuvar incelemeyle değerlendirilmesi**

Zuhal Metin[2], Koray Durmaz[1]

[1]Lokman Hekim Hastanesi, Ankara
[2]Kırşehir Ahi Evran Üniversitesi Eğitim ve Araştırma Hastanesi

**Amaç**: Seboreik dermatitte sistemik inflamasyonun rolünün klinik ve laboratuvar incelemeyle değerlendirilmesi ve olası inflamasyon-seboreik dermatit ilişkisinin araştırılması amaçlanmıştır. Ayrıca hastaların yaşam kalitesinde ve hastalık şiddeti üzerinde bazı değişkenlerin rolü araştırılmıştır.

**Gereç ve Yöntem**: Dermatoloji Polikliniğine başvuran ve seboreik dermatit tanısı alan 47 hastada muayene bulgularının not edilmesi, hastalık şiddetinin belirlenmesi (seboreik dermatit şiddet skoru-SEDASI) ve hem hasta gruba hem de seboreik dermatiti bulunmayan kontrol grubu (n=45) katılımcılara uygulanan yaşam kalitesi anketi (DYKİ), beden kitle endeksi (BKİ) verileri, sigara ve alkol kullanımı verileri ve kan tetkiki sonuçlarının (hemogram, eritrosit sedimentasyon hızı, C-reaktif protein) değerlendirilmesine dayanmaktadır. Hemogram parametrelerinden elde edilen ve sistemik inflamasyon belirteçleri olan nötrofil/lenfosit oranı (NLR), platelet/lenfosit oranı (PLR), lenfosit/monosit oranı (LMR) ve nötrofil/monosit oranı (NMR) ayrıca hesaplanmıştır. Veriler PSS versiyon 23 ile analiz edilmiştir. Kategorik verilerin değerlendirilmesinde kikare testi, kategorik değişkenlerin sayısal değişkenlerle ilişkisinin değerlendirilmesinde ise T testi kullanılmıştır.

**Bulgular**: Çalışma ve kontrol grubu katılımcılarında sigara ve alkol kullanımı arasında anlamlı bir fark saptanmadı. İki grup arasında NMR değerleri arası fark anlamlıydı (hastalar:9,75 ± 2,87 vs. kontrol:8,31 ± 3,79) (p=0.043). Benzer şekilde WBC, NEU, PLT, LY, MON, RDW-CV, PDW, LMR, ESR; MPV, PCT,PLR, PDW, NLR, ve CRP değerleri de hasta grupta kontrole kıyasla yüksekti ancak anlamlı saptanmadı (p>0.05). Paket-yıl cinsinden sigara kullanımı miktarı ile NEU değeri pozitif korele bulundu (p=0.035). SEDASI skoru ile LYM (p=0.01) ve LMR (p=0.02) arasında da pozitif korelasyon saptandı. Cinsiyet ile seboreik dermatit şiddeti arasında anlamlı fark saptanmamıştır.

Çalışma gruplarının demografik verileri, sigara ve alkol kullanımı

| Çalışma grupları | Yaş | Sigara | Alkol | Cinsiyet |
|---|---|---|---|---|
| Kontrol (n=45) | 31,42±14,08 | 15 (33,3%) | 5 (11,1%) | E=15 (33,3%)<br>K=30 (66,7%) |
| Hasta (n=47) | 35,72±16,44 | 10 (21,3%) | 5 (10,6%) | E=23 (48,9%)<br>K=24 (51,1%) |
| P değeri | 0.182 | 0,194 | 1,000 | 0,129 |

Kan tetkiki sonuçlarının dağılımı

| Hemogram ve CRP | Kontrol (n=45) | Hasta (n=47) | Referans değerler | P değeri |
|---|---|---|---|---|
| WBC (x10^3/mm^3) | 6,91±1,78 | 7,39±1,88 | 4-10 | 0,219 |
| NEU (x10^3/mm^3) | 4,04±1,36 | 4,42±1,46 | 2-7 | 0,206 |
| PLT (x10^3/mm^3) | 252,28±58,20 | 254,80±58,43 | 100-350 | 0,836 |
| PCT (%) | 0,247±0,048 | 0,242±0,05 | 0,108-0,282 | 0,635 |
| PLR | 124,62±48,19 | 118,05±45,89 | | 0,504 |
| NMR | 8,31±3,79 | 9,75±2,87 | | 0,043 |
| LY (x10^3/mm^3) | 2,95±4,54 | 3,20±7,17 | 0,8-4 | 0,264 |
| MON (x10^3/mm^3) | 0,47±0,15 | 0,97±1,69 | 0,12-1,2 | 0,489 |
| RDW-CV (%) | 13,27±0,97 | 13,33±0,74 | 11-16 | 0,552 |
| PDW (%) | 15,97±0,67 | 14,62±2,43 | 15-17 | 0,133 |
| NLR | 2,06±1,05 | 1,97±0,81 | | 0,997 |
| LMR | 6,78±12,06 | 7,16±17,67 | | 0,339 |
| ESR (mm/h) | 12,10±8,75 | 14,64±10,04 (n=46) | 0-30 | 0,322 |
| CRP (mg/L) | 3,33±2,78 | 3,26±2,52 (n=46) | 0-4,9 | 0,908 |
| MPV (fL) | 9,94±0,82 | 9,58±0,92 | 6,5-12 | 0,056 |

**Sonuç**: Paket-yıl cinsinden sigara kullanımı miktarı ile NEU değeri arasındaki pozitif korelasyon seboreik dermatitin etiyopatogenezindeki inflamatuar prosesi desteklemektedir. SEDASI skoru ile LYM ve LMR arasında saptanan pozitif korelasyon ise lenfositlerin hastalığın şiddetini değerlendirmede önemli bir hücre grubu olabileceğini göstermektedir. BKİ ve sigara içmek de inflamasyonu tetikleme yoluyla hastalığı tetikleyebilir. Etiyopatogenezi henüz net ortaya konmayan bu kronik dermatozda yapılacak yeni çalışmalara ihtiyaç duyulmaktadır.

**Anahtar Kelimeler**: seboreik dermatit, inflamasyon

SS-06

**Eritema Annulare Sentrifigum Hastalarının Demografik, Klinik Özelliklerinin Değerlendirilmesi ve Tedavi Yanıtlarının İncelenmesi**

Didem Kazan[1]

[1]Kütahya Sağlık Bilimleri Üniversitesi Evliya Çelebi Eğitim ve Araştırma Hastanesi

**Amaç**: Eritema annulare sentrifigum (EAS), nadir görülen bir reaktif inflamatuar deri hastalığıdır. Etiyolojisinde çeşitli otoimmun hastalıklar, ilaçlar, malignite ve enfeksiyon ajanları suçlanmaktadır. Klinik olarak merkezi silinme ile sentrifugal ilerleme gösteren, iç yüzde izleyici skuam bulunan, anuler, arkiform veya polisiklik eritematöz plaklarla karakterizedir. Bu bilgiler ışığında bu çalışmada dermatoloji polikliniğine EAS nedeniyle başvuran hastaların demografik, klinik özelliklerinin değerlendirilmesi ve tedavi yanıtlarının incelenmesi planlandı.

**Gereç ve Yöntem**: Bu amaçla dermatoloji polikliniğine Ocak 2022 - Nisan 2023 arasında EAS nedeniyle başvuran hastalar çalışmaya dahil edildi. Hastaların demografik, klinik özellikleri ve tedavi bilgilerine hastane kayıt sistemi üzerinden ulaşıldı. Tedavi yanıt oranları total lezyon sayısında %50'den az azalma olması tedavi yanıtı yok, %50-75 arasında azalma olması kısmi yanıt, % 75 üzerinde azalma olması tam yanıt olarak değerlendirildi.

**Bulgular**: Çalışmaya 34 (%63) kadın, 20 (%37) erkek toplam 54 hasta dahil edildi. Hastaların yaş ortalaması 41,1 + 17,56 yıl olarak hesaplandı. Hastalık süresi ortalaması 4,09 + 2,1 ay olarak saptandı. Etiyolojik faktör olarak en sık 7 (%13) hastada kandida enfeksiyonu saptandı. Hastaların 38 'inde (%70,4) yüzeyel tip EAS izlendi. Otuz yedi (%68,4) hastanın orta potens topikal steroid (OPTKS) ve oral antihistaminik, 13 (%24) hastanın oral antifungal ve OPTKS, 2 (%3,8) hastanın OPTKS ve oral azitromisin, 2 (%3,8) hastanın sadece OPTKS tedavi aldığı görüldü. Mevcut tedavilerin ikinci ay kontrolündeki tedavi yanıtları değerlendirildiğinde 38 (%70,4) hastada kısmi, 16 (%29,6) hastada tam tedavi yanıtı saptandı. Hastaların cinsiyet, yaş, EAS klinik tipi, aldıkları tedavi ile ikinci ay tedavi yanıtları incelendiğinde istatiksel anlamlı bir ilişki saptanmadı. ( sırasıyla p=0,235; p=-; p=0,337; p=0,417)

**Sonuç**: EAS, nadir görülen reaktif inflamatuar bir dermatozdur. Etiyolojisinde kandida, dermatofit enfeksiyonları, SARS-CoV-2 gibi viral enfeksiyonlar, sistemik ilaç ve malignite rol almaktadır. Tedavide topikal steroid, oral antihistaminik, fototerapi, oral azitromisin kullanılmakla birlikte tedavi yanıtı değişen oranlarda izlenmektedir.

**Anahtar Kelimeler**: eritema anulare sentrifigum, tedavi, prevalans

SS-07

**Psoriazis Vulgaris Hastalarında NF-κB İle İlişkili Kodlamayan RNA'ların (ncRNA) Analizi**

Sevilay Ertürk[1], Nida Kaçar[1], İbrahim Açıkbaş[2], Selda Şimşek[2], Ayşen Buket Er Urgancı[2]

[1]Pamukkale Üniversitesi Tıp Fakültesi Deri ve Zührevi Hastalıklar AD
[2]Pamukkale Üniversite Tıp Fakültesi Tıbbi Biyoloji AD

**Amaç**: Psoriazis patogenezi multifaktöriyel, kronik inflamatuar bir deri hastalığıdır. Son çalışmalar, patogenezde kodlamayan RNA(ncRNA)'ların rollerine odaklanmaktadır. Kodlamayan RNA'lar, genomda aktif olarak kopyalanan ancak protein kodlamayan RNA transkriptleridir. Düzenleyici ncRNA'ların, >200 nükleotit olanları uzun kodlamayan RNA(lncRNA) olarak adlandırılmaktadır. Psoriazisle ilişkilendirilen çok sayıda lncRNA vardır. ncRNA'lar NF- κB, JAK-STAT, mTOR, MAPK gibi sinyal yollarının aktivitelerini düzenlemektedirler. NF- κB, psoriazis patogenezinde önemli sinyal yolaklarından biridir. Çalışmamızda psoriazis hastalarında, NF-κB ile ilişkilendirilen lncRNA'lardan PACER ve H19 ekspresyonlarını analiz ettik. Ayrıca bu genlerin hedefleri olan COX-2 ve p65 ile bunlara ek p50 mRNA ekspresyonlarını analiz ettik. Bu çalışmadan elde edilen veriler psoriazis patogenezine ve genetiğine yönelik yeni bilgiler edinmemizi sağlayacaktır. Elde ettiğimiz yeni verilerle, ileride özellikle kişiye özel yeni tedavi stratejileri geliştirilmesine katkı sağlamayı amaçlamaktayız.

**Gereç ve Yöntem**: Son 3 ayda sistemik tedavi, fototerapi ve son 1 ayda topikal tedavi kullanmayan 35 psoriazis vulgaris hastasının lezyonlu derisinden biyopsi alındı. Kontrol grubunda, plastik cerrahide opere edilen veya blefaroplasti yapılan 32 sağlıklı kontrole ait atıl dokular kullanıldı.

**Bulgular**: Psoriazis hastalarında sağlıklı kontrole kıyasla PACER ve H19 ekspresyonları artmış; COX-2, p65 ve p50 ekspresyonları azalmış olarak saptandı(Tablo 1). Erkek hastalarda, kadınlara kıyasla PACER ve H19 ekspresyon değişim oranları daha fazla artış gösterdi(Tablo 2). Hem hasta hem de kontrol grubunda PACER ile H19, COX-2 ile p65 ve p65 ile p50 arasında aynı yönde korelasyonlar saptandı. Kontrol grubunda bunlara ek olarak COX-2 ile p50 arasında aynı yönde korelasyon saptandı.

Tablo 1: Kontrol grubuna kıyasla psoriazis grubunda gen ekspresyon kat değişimleri

| GEN | KAT DEĞİŞİMİ | GEN | KAT DEĞİŞİMİ |
|---|---|---|---|
| *18S* | 1 | *GAPDH* | 1 |
| *PACER* | +63.37 (p=0.005) | *COX-2* | -69.15 (p=0.086) |
| *H19* | +7.23 (p=0.828) | *p65* | -7.12 (p=0.230) |
| | | *p50* | -3.71 (p=0.278) |

Tablo 2: Kontrol grubuna kıyasla psoriazis grubunda cinsiyete göre gen ekspreyon kat değişimleri

| GEN | ERKEK | KADIN |
|---|---|---|
| *PACER* | +212.33 (p=0.041) | +23.73 (p=0.012) |
| *COX-2* | -29.43 (p=0.041) | -105.25 (p=0.132) |
| *H19* | +22.26 (p=0.029) | +3.09 (p=0.43) |
| *p65* | -5.43 (p=0.029) | -8.30 (p=0.293) |
| **p50** | -2.24 (p=0.39) | -5.39 (p=0.332) |

**Sonuç**: Psoriazis hastalarında PACER ve H19 yukarı regüle; COX-2, p65 ve p50 ise aşağı regüle olarak saptandı. Psoriazis hastalarında PACER ve H19 ekspresyon değişimleri, erkek cinsiyette daha anlamlı gibi durmaktadır. Psoriazis hastalığı, kontrol grubunda saptanan COX-2 ile p50 korelasyonunu bozmaktadır. Ekspresyon analizi ve korelasyon verileri, bu genlerin karmaşık bir ağ yapısı içinde birbirlerini etkileyebileceğini düşündürmektedir. Psoriazis hastalarında PACER-H19 arasındaki lncRNA-lncRNA etkileşimini ve bu süreçte etkili diğer elemanları belirleyebilmek için daha ileri ağ analizi çalışmaları gerekmektedir.

Şekil-1: H19-PACER arasındaki lncRNA-lncRNA ilişkisi




LncRNA'ların aralarındaki etkileşime örnek olabilmesi açısından, Şekil-1'de "http://rtools.cbrc.jp/LncRRIsearch/" (125) web sitesinde LncRRIsearch kullanılarak H19 ve PACER'in birbirleriyle ilişkisini gösteren temsili bir şema oluşturulmuştur.

**Anahtar Kelimeler**: lncRNA, PACER, H19, COX-2, p65

SS-08

**Topikal İvermektin, İmmersiyon Yağı ve Saf Suyun Pediculus Humanus Capitis Akarı Üzerine İn-Vitro Etkinliği**

Aslan YÜREKLİ[1], Murat DURDU[2], Baran ABUL[1], Suzan DEMİR PEKTAŞ[1], Emine Tuğba ALATAŞ[1], Dilek DAŞGIN[1], Ceyda TETİK AYDOĞDU[1]

[1]Sıtkı Koçman Üniversitesi Eğitim ve Araştırma Hastanesi Dermatoloji Kliniği / Muğla
[2]Başkent Üniversitesi Tıp Fakültesi, Adana Hastanesi Dermatoloji Anabilim Dalı / Adana

**Amaç**: Saç bitlenmesi Pediculus humanus capitis (PHC) tarafından oluşan bir hastalıktır. Topikal permetrin, kratomiton gibi ilaçların banyo esnasında uygulanması ve durulanması gerekir. Ancak son dönemde ülkemizde yaşanan deprem felaketinden sonra suya ulaşım imkanı olmayan veya sınırlı olan bölgelerde durulama gerektirmeyen bir tedavi ihtiyacını ortaya çıkarmıştır. Durulama gerektirmeyen tedavi seçeneği elde etme amacıyla çalışmamızda ivermektin solüsyonun PHC üzerine in vitro öldürücü etkisini araştırmak ve bu etkiyi immersiyon yağı ve saf su ile karşılaştırmak hedeflendi.

**Gereç ve Yöntem**: İn vitro testler için gereken PHC parazitleri pedikülozisi bulunan hastalardan toplandı. Toplanan parazitlerden her biri beşerli dört farklı grup oluşturuldu. Gruplara sırasıyla %1 ivermektin solüsyon, %5 ivermektin solüsyon, immersiyon yağı ve saf su uygulandı. Saf su dışındaki ajanlar doğrudan akarın üzerine damlatılırken saf su akışkan olduğu için bu gruba yapılan deney esnasında steril idrar kabı kullanıldı. Su dolu idrar kabına akar batırılarak tamamen su altında kalması sağlandı. Uygulanma sonrası her bir parazitin hareketleri digital mikroskop ile eş zamanlı olarak izlenerek ölüm süreleri kaydedildi.

**Bulgular**: Bütün gruplarda ajan uygulanması sonrası akarların hareketlerinde keskin, ani bir yavaşlama gözlendi. İvermektin gruplarında akarların tonik kasılmalar geçirdiği ve takiben hareketsiz kaldığı ancak %1 ivermektin grubundaki akarların birkaç dakika sonra tekrar hareketlendiği izlendi. İmmersiyon yağı uygulanan gruptaki akarların kasılmaksızın boğularak öldüğü gözlemlendi. Saf su içerisine batırılan akarlar, su içerinde kaldığı süre boyunca tamamen hareketsizken sudan çıktıktan birkaç dakika sonra tekrar hareketlendi. Ortalama ölüm süresi %1, %5 ivermektin ve immersiyon yağı grupları için sırasıyla 75 sn, 55 sn, 125 sn idi.

**Sonuç**: Çalışmamızda %1 ivermektinin akarlarda sadece geçici bir paraliziye sebep olduğu tespit edildiğinden pedikülozis tedavisinde %5 ivermektin solüsyonun daha etkili olduğunu gösterilmiştir. Banyo gerektirmeyen alternatif bir tedavi gerektiğinde %5 ivermektin solüsyon kullanılabileceği düşünülebilir. İmmersiyon yağı da akarı boğarak öldürmektedir ancak gerçek yaşam şartları düşünüldüğünde tedavide uygulanılabilir bir yöntem değildir. Saf su akarisidal etkiye sahip değildir ancak akarı hareketsiz bırakmaktadır; Bu bilgi ıslak taramanın tedavideki önemini vurgulamaktadır.

**Anahtar Kelimeler**: pedikülozis, ivermektin, bit, akar

SS-09

**Kronik spontan ürtiker nedeniyle omalizumab tedavisi alan hastaların başlangıç IgE düzeylerinin tedavi yanıtı ile ilişkisinin değerlendirilmesi**

Funda Erduran[1]

[1]Ankara Bilkent Şehir Hastanesi

**Amaç**: Kronik spontan ürtikerde (KSÜ) önerilen ilk basamak tedavi non-sedatif H1 antihistaminiklerdir. Dört kata yükseltilen antihistaminik tedavisine yanıt vermeyen hastalarda ikinci basamak tedavide omalizumab eklenmektedir. Rekombinant humanize monoklonal antikor yapısındaki omalizumab immunglobulin E (Ig E)'nin yüksek afiniteli IgE reseptörüne (FcƐRI) bağlanma bölgesindeki CƐ3 alanına selektif olarak bağlanarak etkisini göstermektedir. Çalışmamızda kliniğimizde KSÜ nedeniyle omalizumab tedavisi alan hastaların tedavi öncesi IgE değerleri ile tedavinin 3. ayındaki tedavi yanıtları ile ilişkisinin değerlendirilmesi amaçlanmıştır.

**Gereç ve Yöntem**: Kliniğimizde son 4 yıl içinde KSÜ nedeniyle omalizumab tedavisi alan hastaların verileri retrospektif olarak değerlendirilmiştir. Toplam 181 hastadan tedavi öncesi IgE değerleri sistemde bulunmayan, tedavi veya tedavi yanıtı ile ilgili verileri eksik olan hastalar elenerek çalışmamıza 40 (%77) kadın 12 (%23) erkek toplam 52 hasta dahil edildi. Tüm hastalar 4 kat ikinci kuşak H1 antagonist tedavisine ek olarak 4 haftada bir omalizumab 300 mg kullanmaktaydı. Hastaların yaş, cinsiyet, hastalık süresi, tedavi öncesi IgE değerleri ve 3. aydaki tedavi yanıtları değerleri kaydedildi. Hastalık şiddeti haftalık ürtiker aktivite skoru (UAS7) ile belirlendi.

**Bulgular**: Hastaların yaş ortalaması 44.52±9.2 yıldı. Ortalama hastalık süresi 36±10 aydı. Hastalar tedaviye yanıtları bakımından üç gruba ayrıldı. UAS skorunda başlangıca göre %30'dan az azalma olan hastalar yanıtsız, %30 dan fazla düzelme olan hastalar parsiyel yanıt veren ve tamamen düzelen hastalar tam yanıt veren hastalar olarak gruplandırıldı. Yanıtsız hasta grubunda 5 hasta, parsiyel yanıt veren hasta grubunda 32 hasta, tam yanıt veren hasta grubunda 15 hasta bulunmaktaydı. Tedaviye yanıt alınmayan hastalarda serum IgE değeri ortalama 53.7 IU/ml (ref. 0-378 IU/ml) bulunurken, parsiyel yanıt alınan hastalarda 152.8 IU/ml, tam yanıt alınan hastalarda 155.3 IU/ml bulunmuştur. Tedaviye yanıtsız grupta serum başlangıç IgE değerlerinin diğer iki gruba göre anlamlı olarak düşük olduğu gözlemlendi (p=0.017, P=0.025)

Hasta gruplarının omalizumab tedavisi öncesi IgE değerleri

| | Ortalama IgE değeri (IU/ml) | IgE aralığı (min-max) (IU/ml) |
|---|---|---|
| Tedaviye yanıtsız hastalar | 53.7 | 13-78 |
| Tedaviye parsiyel yanıt veren hastalar | 152.8 | 75-456 |
| Tedaviye tam yanıt veren hastalar | 155.3 | 78-512 |

IgE referans aralığı 0-378 IU/ml'dir

**Sonuç**: Çalışmamızda elde ettiğimiz veriler KSÜ'de tedavi öncesi düşük IgE değerlerinin omalizumab tedavine yanıtsızlık açısından bir risk faktörü olabileceğine işaret etmektedir.

**Anahtar Kelimeler**: kronik spontan ürtiker, omalizumab, IgE, tedavi yanıtı

SS-10

**DRESS Sendromu: Olgu Serisi**

Şule Gökşin[1], Bekir Kurt[1], Hülya Cenk[1]

[1]Pamukkale Üniversite Hastanesi Dermatoloji Anabilim Dalı

**Amaç**: DRESS (Drug Reaction with Eosinophilia and Systemic Symptoms) sendromu, nadir görülen, eozinofili, sistemik semptomlar ve multiorgan yetmezliği ile karakterize, yaşamı tehdit edebilen, gecikmiş tip ilaç ilişkili hipersensitivite reaksiyonudur. Genellikle halsizlik, kaşıntı ve ateşten oluşan prodromal semptomlarla başlar. Deri bulguları; makülopapüler, ürtikeryal, likenoid, egzematoid, targetoid, veziküler, püstüler ve büllöz şekilde olabilir. Lenfadenopati, hematolojik anomaliler ve organ hasarı (karaciğer, böbrek, kalp, akciğer, endokrin sistem vb.) ile seyredebilmektedir. Tanısında klinik ve laboratuar bulgulara dayanan RegiSCAR (Registry of Severe Cutaneous Adverse Reaction) skorlama sisteminden faydalanılır. DRESS sendromunda bulgular çeşitlilik gösterebildiğinden tanı gecikebilmektedir. Bu vaka serisinde, kliniğimizde DRESS sendromu tanısı alan hastaların, tanısal bulgular yönünden değerlendirilmesi amaçlandı.

**Gereç ve Yöntem**: 2020-2023 yılları arasında hastanemize başvuran DRESS sendromu tanısı alan toplam 7 hasta çalışmaya dahil edildi.

**Bulgular**: Yaş aralığı 20-73 (ortalama: 53,14±22,16) arasında değişen 7 hastanın, 5'i erkek, 2'si kadındı. Sorumlu ilaç hastaların; 3'ünde allopürinol(%42,8), 2'sinde nonsteroid antiinflamatuarlar (lornoksikam, diklofenak) (%28,5), 1'inde escitalopram (%14,2) ve 1'inde de karbamazepindi (%14,2). Latent periyod 1 hafta-45 gün arasında (ortalama 22,14 gün) değişmekteydi.

Hastaların tamamında makülopapüler erüpsiyon, 6'sında fasiyal ödem mevcuttu. İki hastada yüksek ateş, 5 hastada eozinofili eşlik etmekteydi. Mukozal tutulum sadece 2 hastada gözlendi. Hastaların 3'ünde renal tutulum, birinde karaciğer tutulumu, 3'ünde ise hem karaciğer tutulumu hem renal tutulum mevcuttu. Tedavi olarak tüm hastalarda ilk etapta sorumlu ilaç kesilip, sistemik tedaviyi kabul etmediği için topikal ve destekleyici tedavi alan bir hasta hariç, kalan 6 hastada sistemik kortikosteroid tedavisi verilmişti. Hastaların ikisinde ek olarak İVİG (intravenöz immunoglobülin) ve plazmaferez tedavileri uygulanmıştı. Hastalardan biri kaybedilmişti (Tablo 1).

Tablo 1

| Hasta No | Yaş-Cinsiyet | Şüpheli İlaç | Latent Periyod | Yüz Ödemi | Mukozal Tutulum | Döküntü Paterni | Ateş | Lap | Hematolojik Tutulum | Organ Tutulumu | Histopatoloji | RegiSCAR | Tedavi | Otoimmün Hastalık Gelişimi | Prognoz-Mortalite |
|---|---|---|---|---|---|---|---|---|---|---|---|---|---|---|---|
| 1 | 24, Erkek | Allopürinol | 1 hafta | Var | Yok | Makülopapüler | Var | Var | Eoz:1,66 Wbc:31,32 Neu: 17,62 Lym: 11,22 | KC toksik hepatit , Renal | Olguda bulgular ilaç reaksiyonu ile uyumlu değerlendirilmiştir | 6,Kesin DRESS | Prednol+Plazmaferez | Henüz saptanmadı | Sağkalım |
| 2 | 56, Kadın | Lornoksikam, N-butil bromid+Medozepam, Etodolak | 14 gün | Var | Var | Makülopapüler | Yok | - | Eoz: 2,7 Cbc:olağan | KC , Renal akut tübüler nekroz | DRESS | 5, Muhtemel DRESS | İVİG+Prednol+Plazmaferez | Yok, Exitus | Exitus |
| 3 | 73, Kadın | Diklofenak | 10 gün | Var | Var | Makülopapüler | Yok | - | Eoz:N Cbc:olağan | Renal | DRESS | 2, Olası DRESS | İVİG+Prednol | Henüz saptanmadı | Sağkalım |
| 4 | 20, Kadın | Karbamazepin | 1 ay | Var | Yok | Makülopapüler | Yok | - | Eoz:1,68 | KC | DRESS | 4, Muhtemel DRESS | Prednol | Henüz saptanmadı | Sağkalım |
| 5 | 65,Kadın | Escitalopram | 35 gün | Yok | Yok | Makülopapüler | Var | Var | Eoz: 2,45 Wbc:19,09 Neu:7,54 Lym 8,53 | KBH zemininde ABH, KC | M-P ilaç erüpsiyonu | 6,Kesin DRESS | Prednol | Henüz saptanmadı | Sağkalım |
| 6 | 61, Erkek | Allopürinol | 1,5 ay | Var | Yok | Makülopapüler | Yok | - | Eos:3,82 Wbc:10,33 diğer Cbc:olağan | KBH zemininde ABH | DRESS | 4, Muhtemel DRESS | Prednol | Henüz saptanmadı | Sağkalım |
| 7 | 73, Kadın | Allopürinol | 2 hafta | Var | Yok | Makülopapüler | Yok | - | Wbc: 4000 Hgb: 10 eozinofilisi yok. Diğer Cbc:olağan | Renal | Yok | 3, Olası DRESS | Sorumlu ilacın kesilmesi+Topikal tedavi+Sıvı elektrolit tedavisi+Organ fonksiyonlarının korunması+Topikal steroid. Tedavi red vermiştir | Henüz saptanmadı | Sağkalım |

Kısaltmalar: Eoz: eosinofil, Lap:lenfadenopati , M-P:makülopapüler, Wbc:beyaz küre, Neu:nötrofil, Cbc:total kan sayımı, Hgb:hemoglobin, Lym:lenfosit , N:normal, KC:karaciğer, KBH: kronik böbrek hastalığı, ABH:akut böbrek hastalığı, DRESS:drug reaction with eosinophilia and systemic symptoms, RegiSCAR:registry of severe cutaneous adverse reaction, İVİG: human immunglobulin

**Sonuç**: DRESS sendromunda tanısal bulguların birlikteliği ve görülme sırası hastadan hastaya değişebilmektedir. Bu nedenle olası bir gecikmeyi önlemek amacıyla tanı kriterleri henüz karşılanmadan ve visseral tutulum başlamadan önce şüpheli ilacı keserek, uygun tedavinin başlanması önerilmektedir. Bu vaka serisi ile, çeşitlilik gösterebilen tanısal bulguları vurgulayarak, tedavi sürecinin hızlandırılmasına katkı sağlamayı amaçladık.

**Anahtar Kelimeler** : DRESS sendromu , ilaç reaksiyonu , RegiSCAR skoru

SS-11

**PSORİASİFORM KUTANÖZ LEİSHMANİASİS: İKİ OLGU SUNUMU**

Kadir Kaya[1], İsa An[1]

[1]Şanlıurfa Eğitim ve Araştırma Hastanesi, Deri ve Zührevi Hastalıkları Kliniği

**Amaç**: Kutanöz leishmaniasis(KL) klasik formunun yanısıra erizipeloid, zosteriform, sporotrikoid, psöriaziform, şankriform, paronişyal gibi atipik klinik tablolar şeklinde görülebilmektedir. Atipik formlar, hastalığın tanı ve tedavisinde bazı zorluklara neden olmaktadır. Kutanöz smear yöntemi kullanılarak KL'nin nadir görülen atipik klinik formlarından psöriasiform KL tanısı alıp başarılı şekilde tedavi edilen iki olgu sunulmaktadır

**Gereç ve Yöntem**: Olgu 1: 25 yaşında Suriye uyruklu erkek hasta, dirseğinde 9 aydan beridir var olan yara şikayetiyle polikliniğimize başvurdu. Hastanın dermatolojik muayenesinde sağ dirsekte 8x7 cm boyutunda keskin sınırlı eritemli, skuamlı, infiltre plak lezyonu mevcuttu (Figür 1A). Lezyondan kutanöz smear yapılarak yaymalarda amastigotlar görüldü. Sistemik meglumine antimonate tedavisi 20 gün boyunca verilerek iyileşme sağlandı.Olgu 2: 30 yaşında kadın hasta, dirseğinde 1 yıldan beridir var olan yara şikayetiyle polikliniğimize başvurdu. Hastanın dermatolojik muayenesinde sağ dirsekte 6x5 cm boyutunda eritemli, skuamlı, infiltre plak lezyon görüldü (Figür 1B). Lezyondan alınan deri kazıntısından yapılan yaymada amastigotlar görülerek KL tanısı konuldu. Sistemik meglumine antimonate tedavisi (20 mg/kg/gün) yirmi gün boyunca verilerek, yan etki görülmeden klinik iyileşme elde edildi.

Figür1

**Bulgular**: Bildiğimiz kadarıyla, bugüne kadar sadece üç psöriazisform KL vakası yayınlanmıştır: Visseral leishmaniasis'li 28 yaşındaki HIV pozitif bir hastada, psoriasiform plaklar görünümünde yaygın KL lezyonları raporlanmıştır. 68 yaşındaki hastada saçlı deri ve yüzde lokalize, klinik olarak eritem, skuam ve kabuklanma ile karakterize sebopsöriazis görünümlü lezyonlar şeklinde KL bildirilmiştir ve son olarak 54 yaşında bir hastanın dirseğinde psöriasiform plak şeklinde soliter KL lezyonu bildirilmiştir. Son yıllarda Türkiye'de mülteci popülasyonundaki artışla birlikte KL vakaları dikkat çekici bir şekilde artmış ve hastalığın atipik klinik formları da daha sık ortaya çıkmaya başlamıştır.

**Sonuç**: Psoriasiform leishmaniasis, KL'nin çok nadir görülen bir klinik formudur. Topikal kortikosteroidlere yanıtsız psöriaziform lezyonlarda KL tanısı mutlaka akılda tutulmalıdır.

**Anahtar Kelimeler**: Kutanöz leishmaniasis, psoriasiform, smear

SS-12

**Akne ilişkili maküler eritemin tedavisinde topikal pimekrolimus %1 kremin etkinliğinin retrospektif değerlendirilmesi: Sistemik izotretinoin ile kombinasyon faydalı olabilir mi?**

Defne Özkoca[1], Muazzez Çiğdem Oba[2]

[1]Zonguldak Atatürk Devlet Hastanesi, Deri ve Zührevi Hastalıklar Kliniği, Zonguldak

[2]Sancaktepe Şehit Prof.Dr.İlhan Varank Eğitim ve Araştırma Hastanesi, Deri ve Zührevi Hastalıklar Kliniği, İstanbul

**Amaç**: Akne vulgaris olgularında pigmentasyon bozuklukları postinflamatuvar hiperpigmentasyon ve maküler eritem olmak üzere iki çeşittir. Postinflamatuvar hiperpigmentasyondan farklı olarak maküler eritem devam eden inflamasyon göstergesi olup persistan seyredebilir veya atrofik skar gelişimi ile sonlanabilir. Topikal %0.1 takrolimus monoterapisi maküler eritemin ve beraberinde atrofik skarların azaltılmasında etkili bulunmuştur. Bu çalışmada sistemik izotretinoin tedavisi öyküsü olan veya sistemik izotretinoin tedavisi altındaki aktif akne lezyonu bulunmayan akne vulgaris tanılı hastalarda topikal %1 pimekrolimusun akne ilişkili maküler eritemin tedavisinde etkinliğinin değerlendirilmesi amaçlanmıştır.

**Gereç ve Yöntem**: Çalışmaya Mart 2022- Mayıs 2023 tarihleri arasında Zonguldak Atatürk Devlet Hastanesi dermatoloji polikliniğine başvuran daha önce sistemik izotretinoin tedavisi almış veya sistemik izotretinoin tedavisi almakta olan hastalar arasında akne ilişkili maküler eritem nedeniyle en az 8 hafta süre ile düzenli topikal %1 pimekrolimus kullanan hastalar dahil edildi. Demografik özellikler ve yan etkiler retrospektif olarak hasta dosyalarından kaydedildi. Hastaların tedavi etkinliği bağımsız bir dermatolog tarafından fotoğraflar üzerinden hekimin global değerlendirmesi yöntemi ile (0: yanıt yok 1: <%25, 2: %25-50, 3: %50-75 4: %75-100 arasında) değerlendirildi.

**Bulgular**: Çalışmaya yaşları 20 ila 35 (25.1 ± 4.3) arasında değişen toplam 12 hasta (K:E 10:2) dahil edildi. Topikal pimekrolimus uygulama süreleri 8-16 hafta (10 ± 3.2) arasında değişmekte idi. Hekimin global değerlendirmesi yöntemi ile maküler eritemde 2.2 ± 1.6 düzelme mevcuttu. Yedi hasta sistemik izotretinoin tedavisi almakta idi, beş hastada daha önce sistemik izotretinoin kullanım öyküsü mevcuttu. Demografik özellikler ve tedavi süreleri benzer olsa da sistemik izotretinoin ile eş zamanlı pimekrolimus kullanan hastalarda akne ilişkili maküler eritemde gerileme sistemik izotretinoin kullanma öyküsü olan hastalara kıyasla anlamlı olarak daha fazla idi (p=0.03) (Resim 1). Hastalarda yan etki gözlenmedi.

**Sonuç**: Özellikle sistemik izotretinoin ile eş zamanlı kullanımda topikal %1 pimekrolimus tedavisi akne ilişkili maküler eritemin azaltılmasında etkili olabilir. Lazer ve ışık tedavilerine ulaşılamayan durumlarda topikal pimekrolimus tedavisi ile maküler eritem azaltılabilir. Bu konuda prospektif, kontrollü ileri çalışmalara ihtiyaç bulunmaktadır.

**Anahtar Kelimeler**: akne , izotretinoin , maküler eritem , pigmentasyon bozuklukları , pimekrolimus

SS-13

**Mikozis Fungoides Klinik Tanısında ChatGPT vs Dermatolog**

Özge Sevil Karstarlı Bakay[1], Sevilay Ertürk[1], Erdem Çomut[2]

[1]: Pamukkale Üniversitesi Tıp Fakültesi Deri ve Zührevi Hastalıklar AD

[2]: Pamukkale Üniversitesi Tıp Fakültesi Tıbbi Patoloji AD

**Amaç**: Mikozis fungoides (MF), çoğu olguda yama ve plaklarla karakterize bir primer kutanöz T hücreli lenfomadır. MF tanısı çoğu zaman heterojen klinik görünümü ve karmaşık histolojisi nedeniyle zordur. ChatGPT (Chat Generative Pre-trained Transformer; OpenAI), kullanıcı girdisine dayalı olarak insan benzeri konuşmaları simüle edebilen, son teknoloji ürünü bir büyük dil modelidir. Sürekli gelişen bir model olan ChatGPT klinik destek ve tıp eğitimi için değerli bir araç olma potansiyeline sahiptir.

Biz de klinik ve histopatolojik olarak tanıda zorluk yaratabilen MF'i tanımada, yapay zekanın hekimleri yönlendirici rolü olabilir mi diye düşünerek çalışmamızı planladık.

**Gereç Yöntem**: Dermatolojik değerlendirmesine göre biyopsi ön tanılarında MF olan 38 hastanın yaş, cinsiyet, lezyon süresi ve fizik muayene bulguları ingilizce olarak ChatGPT 3.5 ve ChatGPT 4.0'a yazılarak öntanılar için değerlendirmesi istendi. Ardından bulgulara ek olarak, hastaların klinik fotoğrafları eklenerek, ChatGPT 4.0'dan öntanılar için değerlendirmesi istendi

**Bulgular**: Biyopsi öntanılarında MF olan 38 hastanın; ChatGPT 3.5 değerlendirmesinde 18'inde (%47,4), ChatGPT 4.0 değerlendirmesinde 19'unda (%50), klinik fotoğraf içeren ChatGPT 4.0 değerlendirmesinde ise 13'ünde (%34,2) sıralamadan bağımsız olarak verilen öntanılar arasında MF yer almaktaydı. ChatGPT 3.5'te 6 (%15,8), ChatGPT 4.0'da 5 (%13,2), klinik fotoğraf içeren ChatGPT 4.0 'da 3 (%7,9) olguda ise MF ilk 3 klinik öntanı arasında yer almaktaydı.

Histopatolojik değerlendirme sonucu MF tanısı alan 22 hastadan ChatGPT 3.5'te 10'unda (%45,4), ChatGPT 4.0'da 11'inde (%50), klinik fotoğraf içeren ChatGPT 4.0'da ise 8'inde (%36,4) yapay zeka tarafından verilen öntanılar arasında MF yer almaktaydı.

ChatGPT 3.5 ile ChatGPT 4.0 arasında MF öntanısı varlığı açısından anlamlı bir ilişki tespit edilemedi. ChatGPT 4.0 ile fotoğraf eklenmiş ChatGPT 4.0 arasında MF öntanısı varlığı açısından anlamlı bir ilişki tespit edildi. Chat GPT 4.0'a fotoğraf eklenmesiyle birlikte olguların %36,8'inde MF' in öntanılar arasından çıkarıldığı görüldü

**Sonuç**: Klinik ve histopatolojik bulguların çeşitliliği nedeniyle, yapay zeka hastaların yalnızca yarısına yakınında MF'i öntanılar içine almış olabilir. Bu nedenle ChatGPT'nin henüz MF için güvenli bir yönlendirme yapamayacağını düşünüyoruz

# POSTER BİLDİRİLER

PS-01

**DİZ PROTEZ OPERASYONU SONRASI KESİ YERLERİNDEN GELİŞEN PSÖRİASİS OLGUSU**

Simge Ünal[1]

[1]Uşak Eğitim ve Araştırma Hastanesi

**Amaç**: GİRİŞPsöriasis eritemli sedefi renkte skuamlı keskin sınırlı plaklarla seyreden kronik inflamatuar bir deri hastalığıdır (1). Psöriasis prevelansı yaklaşık %3 olmakla birlikte hastalık herhangi bir yaşta ortaya çıkabilir (2). Hastalığın başlangıcını etnik köken, genetik faktörler ve bazı çevresel faktörlerin etkilediği düşünülür (1)Hastaların %90 dan fazlası klasik plak psöriasis kliniğinde seyrederken, invers psöriasis, guttat psöriasis, püstüler psöriasis gibi klinik alt tipleri de bulunmaktadır (3).

**Gereç ve Yöntem**: OLGU56 yaşında kadın hasta, bilinen ek hastalığı ve düzenli kullandığı ilaç yok. 1 sene önce osteoartrit nedeniyle diz eklemine platin takılması sonrası her iki bacağında ameliyat yerinde çıkan kaşıntılı yara şikayeti ile tarafımıza başvurdu. Hastanın dermatolojik muayenesinde her iki diz kapağından başlayıp aşağıya doğru inen yaklaşık 10 cm uzunluğu 3 cm eninde eritemli skuamlı plağı mevcuttu. Hastanın 1 sene öncesine kadar psöriasis öyküsü yoktu. Köbnerizasyonun psöriasis başlangıcına neden olabileceğini göstermek için ve kliniğinin dikkat çekici görüntüsü sebebiyle bu olguyu sizinle paylaşıyoruz.

**Bulgular**: ..

operasyon skarı ile uyumlu psöriasis plağı

**Bulgular**: TARTIŞMAPsöriasis patogenezinde genetik ve çevresel faktörlerin bulunduğu kronik inflamatuar bir hastalıktır. Hastalığın başlangıcını etnik köken, genetik faktörler ve bazı çevresel faktörlerin etkilediği düşünülür. 6. Kromozomdaki PSOSR1 geni psöriasis için ana duyarlılık lokusudur (1). Sigara alkol gibi alışkanlıklar, b-blökerler gibi bazı ilaçlar, enfeksiyonlar, fiziksel travma psöriasis için risk faktörüdür (1).Ameliyat skarı üzerinde psöriasis plağı gelişen olgumuz, çevresel faktörlerin hastalığın patogenezinde ne kadar önemli olduğunu ortaya koymaktadır. Köebner fenomeni (izomorfik yanıt) ilk olarak 1876'da Heinrich Koebner tarafından tamımlanan, daha önce etkilenmemiş deride travmaya sekonder yeni deri lezyonlarının ortaya çıkmasıdır.Ekskoriyasyonlar, dövmeler, sürtünme, travma, cerrahi aletler, yanıklar ve ultraviyole dahil olmak üzere farklı deri travmaları koebnerizasyonu tetikleyebilir Psöriasiste koebnerizasyonun keratinositlerin mekanik sinyali algılayıp sinyal yolaklarına iletip koebner fenomeninin oluştuğu yönünde olmakla birlikte psöriasis lezyonlarının diz dirsek eklemlerinin ekstensör kısımlarında yüksek sıklıkla bulunması bu durumu açıklayabilir (4).

**Anahtar Kelimeler**: psoriasis, koebnerizasyon

PS-02

**Hidroksiüre Kullanımına Bağlı Gelişen Bacak Ülseri**

Bilun Reşit[1], Server Serdaroğlu[1]

[1]İstanbul Üniversitesi Cerrahpaşa, Cerrahpaşa Tıp Fakültesi Hastanesi, Deri ve Zührevi Hastalıklar Anabilim Dalı

**Amaç**: Alt ekstremitede gelişen ülserlerin etiyolojilerini değerlendirmek

**Gereç ve Yöntem**: Cerrahpaşa Tıp Fakültesi Hastanesi'nde yatan hasta servisinde, 73 yaş kadın hastanın 4 aydır gelişen bacak ülserinin etiyolojik açıdan değerlendirilmesi

**Bulgular**: Hastanın fizik muayenesinde, sağ alt ekstremite distalinde ülserasyon, akıntı ve nekrotik alanlar gözlendi. Hastanın dış merkez alt ekstremite venöz doppler usg ve yüzeyel usg sonucunda patoloji saptanmamış. Şiddetli ağrı ve akıntı tarifliyor. Hastadan doku kültürü ve pyoderma gangrenosum ve vaskülit ön tanıları ile punch biyopsi ve direkt immunfloresan inceleme için örnek alındı. Daha sonra hastadan romatoloji tetkikleri istendi ve topikal tedavi başlandı. Alınan biyopsi sonucu sekonder vaskülit yönünde sonuçlandı. Romatoloji tetkikleri ile iç hastalıklarına konsülte edildi, herhangi sistemik bir bulgu saptanmadı. Hastanın anamnezi derinleştirildiğinde, 6 aydır hidroksiüre kullandığını gözlendi.

**Bulgular**: Tüm tetkikleri normal olan hastanın lezyonları hidroksiüre kullanımı ile ilişkilendirildi, hematolojiye konsülte edilip hidroksiüre tedavisi alternatif tedavi ile değiştirildi. Hidroksiüre tedavisinin kesilmesi ve topikal tedavi ile lezyonda gerileme gözlendi. Hasta kliniğimizde hala poliklinikten takip edilmekte.

alt ekstremitede ülsere lezyon

**Anahtar Kelimeler**: hidroksiüre, bacak ülseri, sekonder vaskülit

PS-03

**Ektodermal Displazili Hastada Egzema Tedavisi**

Ceyda Kılıçtaş Kasapoğlu[1], Zeynep Altan Ferhatoğlu[1]

[1]İstanbul Üniversitesi Cerrahpaşa, Cerrahpaşa Tıp Fakültesi Hastanesi, Deri ve Zührevi Hastalıklar Anabilim Dalı

**Amaç**: Kliniğimize başvuran konjenital ektodermal displazi tanılı hastayı değerlendirmek

**Gereç ve Yöntem**: 19 yaşında genetik olarak konjenital ektodermal displazi tanılı kadın hasta polikliniğimize başvurdu.

**Bulgular**: 2 yıldır her iki alt ekstremitenin distalinde ayak dorsalinde eritemli egzematize lezyon gelişmesi nedeni ile tarafımıza başvurdu. Hastanın fizik muayenesinde, alt ekstremite ayak dorsalinde egzematize, eritemli alanlar gözlendi.

**Bulgular**: Tırnaklarda distrofik değiiklikler gözlendi.Deride kserosis mevcut.Topikal tedavi ile lezyonda gerileme gözlendi. Hasta hala kliniğimizde poliklinikte ayaktan takip edilmektedir.

elde egzematize lezyonlar

tırnakta distrofi

**Anahtar Kelimeler**: ektodermal displazi, egzema tedavisi

PS-04

**Blachkoid anjioma serpijinozum olgu sunumu**

ÖZGE SEVİL KARSTARLI BAKAY[1], RABİA ÇATAL[1], ERDEM ÇOMUT[2], NEŞE ÇALLI DEMİRKIRAN[2]

[1]Pamukkale Üniversitesi Dermatoloji Anabilim Dalı
[2]Pamukkale Üniversitesi Tıbbi Patoloji Anabilim Dalı

**Amaç**: Anjioma serpijinozum (AS) iyi huylu vasküler proliferasyon gösteren nadir bir deri hastalığıdır. Çoğunlukla kadınlarda, alt ekstremitede unilateral, eritemli zeminde lineer, serpijinöz ya da girdap paternde menekşe rengi veya bakırımsı kırmızı makülopapülerle karakterizedir. Blaschkoid AS nadir görülen bir tablo olduğu için paylaşmaya değer gördük.

**Gereç ve Yöntem**: 25 yaşında kadın hasta 4 yıldır bacaklarında başlayıp vücuduna yayılan kızarıklık nedeniyle tarafımıza başvurdu. Sağ bacakta 1-2 cm 'lik alanda başlayan kızarıklık zamanla aynı taraf gövde ve kola yayılmış. Dermatolojik muayenesinde sağ bacakta gövdede ve kolda blaschko çizgilerine uygun tarzda basmakla solmayan pempe-kırmızı renkte peteşiyel lezyonlar mevucttu. Dermoskopide damar oluşumları mevcuttu. Blaschkoid pigmente purpurik dermatoz ,blaschkoid AS ön tanılarıyal biyopsi alındı. Biyopsi sonucunda dermis perivasküler alanda mononükleer hücre infiltrasyonu ve ödem izlenmiş olup PAS özel boyası ile damar duvarlarında kalınlaşma ve üst dermisteki damarlarda dilatasyon görüldü. Ön tanılardan pigmente purpurik dermatoz perls özel boyası ile hemosiderin birikimi izlenmemiş olması üzerine histopatolojik olarak düşünülmedi. Klinik tablaoyla birlikte ele alındığında blaschkoid anjioma serpijinozum ile uyumlu bulunmuHastaya tedavide KTP lazer önerildi.

anjiyoma serpijinozum

Dermatolojik muayenesinde sağ bacakta gövdede ve kolda blaschko çizgilerine uygun tarzda basmakla solmayan pempe-kırmızı renkte peteşiyel lezyonlar mevucttu.

anjiyoma serpijinozum

Dermatolojik muayenesinde sağ bacakta gövdede ve kolda blaschko çizgilerine uygun tarzda basmakla solmayan pempe-kırmızı renkte peteşiyel lezyonlar mevucttu.

**Bulgular**: Anjioma serpijinozum genellikle kadınlarda, alt ekstremitede başlayıp ergenlikte büyümeyi durduran ve yetişkinlik döneminde sabit kalan serpijinöz, girat veya anüler paternli cilt lezyonlarıyla karakterize bir deri hastalığıdır. İlk olarak Hutchinson tarafından 1889'da tanımlandı. Vakaların çoğu sporodiktir, bununla birlikte otozomal dominant, x'e bağlı dominant kalıtım kaydedilmiştir. PORCN gen mutasyonları ile ilişkilendirilebilen hafif bir fokal dermal hipoplazi formunu temsil ettiği ile ilgili çeşitli raporlar da bulunmaktadır .

**Bulgular**: Patogenezi tam olarak bilinmemekle birlikte etyolojide artmış östrojen seviyeleri öne sürülmüştür ancak ileri çalışmalar östrojen-progesteron reseptörlerinin yokluğu ile bu hipotezi çürütmüştür. Histolojisinde endotel hücre proliferasyonu, başka değişiklikler olmadan yeni damar oluşumları hastalığın kaynağı kabul edilmiş ve bu özelliklere ek enflamasyonun olmaması, eritrosit ekstravazasyonu, hemosiderin birikimi AS'yi purpurik dermatozlardan ve edinilmiş kapiller malformasyonlardan kesin olarak ayırır.Hastaya kozmetik açıdan rahatsızlık verdiğinde tedavi endikedir. KTP ve PDL lazerler ile tedavide başarılı sonuçlar bildirilmiştir.

**Anahtar Kelimeler**: anjiyoma serpijinozum, blachkoid

PS-05

**Orta ve Şiddetli Psoriasis Hastalığına Sahip Hastalardan Elde Edilen Psoriasis Sağlık Sonuçları Çalışması›nda (PSoHO) 12 Ay Boyunca Tedavi Paternleri**

Gabriella Fabbrocini[1], Adam Reich[2], Jose Manuel Carrascosa[3], Saxon D Smith[4], Saakshi Khattri[5], Alan Brnabic[6], Christopher Schuster[7], Catherine Reed[6], Julie Hill[6], Elisabeth Riedl[7], Matthias Augustin[8], Büşra İnce[9]

[1]Department of Clinical Medicine and Surgery, University of Naples Federico II, Naples, Italy
[2]Department of Dermatology, Institute of Medical Sciences, Medical College of Rzeszow University, Rzeszow, Poland
[3]Department of Dermatology, Hospital Universitari Germans Trias i Pujol, Badalona, Universidad Autónoma de Barcelona, IGTP, Badalona Spain
[4]ANU Medical School, College of Health and Medicine, The Australian National University, Canberra, Australian Capital Territory, Australia
[5]Icahn School of Medicine at Mount Sinai, New York City, NY, USA
[6]Eli Lilly and Company, Indianapolis, IN, USA
[7]Department of Dermatology, Medical University of Vienna, Vienna, Austria
[8]Institute for Health Services Research in Dermatology and Nursing, University Medical Center Hamburg-Eppendorf, Hamburg, Germany
[9]Lilly İlaç Ticaret Ltd. Şti., İstanbul, Turkey

**Amaç**: Psoriasis Sağlık Sonuçları Çalışması (PSoHO), 23 ülkede gerçekleştirilen, 3 yıl süreli, prospektif, müdahale edilmeyen bir kohort çalışmasıdır. Çalışma, orta ve şiddetli psoriasis hastalığına sahip hastalarda biyolojik ilaçlara başlayan/değiştirenler arasında anti-interlökin (IL)-17A biyolojiklerinin (ixekizumab, secukinumab) etkinliğini diğer onaylı biyolojiklerle karşılaştırmaktadır. Bu yayın gerçek yaşam koşullarında biyolojik tedavi alan hastalarda, başlangıçtan 12. ay (M12) dönemine kadar tedavi paternlerini, değişimleri ve tedaviden düşmeleri bildirmeyi amaçlamaktadır.

**Gereç ve Yöntem**: Yöntem: Başlangıç özellikleri, konkomitant kullanım ve M12'ye kadar olan tedavi değişiklikleri, n>50 olan biyolojikler için bu ara analizde açıklamalı olarak incelenmiştir.

**Bulgular**: Bulgular: Başlangıçta biyolojik tedaviye başlayan/değiştiren tüm hastalar (n=1981) arasında, 2.8% (n=55) konkomitan sistemik tedaviler aldığı, çoğunlukla metotreksat (%1.6, n=31) olduğu, ve %9.0 (n=179) hastanın ≥1 topikal tedavi aldığı, özellikle kortikosteroidler (%6.6, n=131) ve vitamin D analogları (%2.4, n=48) ağırlıkta olduğu görülmüştür. M12'ye kadar, biyolojik tedavilerinden en az bir kez başka birine geçen hastaların oranı %8.2 (n=163), ek konvansiyonel sistemik tedavi alanların oranı %0.7 (n=14) ve biyolojik tedaviyi kesenlerin oranı %4.3 (n=86) olarak bulunmuştur.Biyolojikler arasında, başlangıçta konkomitan sistemik tedavi reçete etme oranları (çoğunlukla metotreksat) benzerdir. Eşzamanlı topikal tedavi kullanımı brodalumab'da %1.6 ila risankizumab'da %13.5 arasında değişmekteydi ve kortikosteroidler, kullanılan biyolojikten bağımsız olarak en sık reçete edilenlerdir.Başlangıçtan M12'ye kadar, en az bir kez başka bir biyolojik ilaca geçen hastaların oranları adalimumab (14.8%, n=284), tildrakizumab (14.7%, n=95) ve brodalumab (14.1%, n=64) alanlarda daha yüksektir ve diğer biyolojiklerde <%8 olarak bulunmuştur. M12'ye kadar, non-biyolojik sistemik tedavilerin eklenme oranı genel olarak düşüktür (≤3.1%), farklı biyolojiklerde ise biyolojik tedavinin kesilme oranı da düşüktür (1.1%-7.4%).

**Bulgular**: Sonuçlar: Bu gerçek yaşam verileri, orta-şiddetli ve şiddetli psoriasis hastalığına sahip hastalarda biyolojik ilaçların konvansiyonel sistemik ilaçlarla kombinasyonunun ve eşzamanlı topikal tedavi kullanımının seyrek olduğunu göstermektedir. Dahası, çoğu hasta başlangıçta reçete edilen tedavilerde kalmış ve tedavi türleri arasında tedavi değiştirme için belirgin bir desen görülmemiştir.

**Anahtar Kelimeler**: Psoriasis, PSoHO, Ixekizumab

PS-06

**AD-REAL Çalışmasının Temel Özellikleri ve 12. Hafta Sonuçları**

Büşra İnce[1], Matthias Augustin[2], Anthony Bewley[3], Catherine Reed[4], Andrea Schloebe[4], Susanne Grond[4], Can Mert[5], Julien Seneschal[6]

[1]Lilly İlaç Ticaret Ltd. Şti., İstanbul, Türkiye
[2]University Medical Center Hamburg-Eppendorf, Hamburg, Germany
[3]Department of Dermatology, The Royal London Hospital, London, UK
[4]Eli Lilly and Company, Indianapolis, IN, USA
[5]HaaPACS GmbH, Schriesheim, Germany
[6]Department of Dermatology, National Reference Center for Rare Skin Disorders, University of Bordeaux, France

**Amaç**: Barisitinib (BARI), orta ila şiddetli atopik dermatitli (AD) yetişkinlerin tedavisi için Avrupa'da onaylanmış ilk oral Janus Kinaz inhibitörüdür (JAKi).

**Gereç ve Yöntem**: AD-REAL çok uluslu, prospektif, gözlemsel bir kohort çalışmasıdır. Fransa, Almanya ve İngiltere'de, ≥18 yaş orta ila şiddetli AD tanısıyla ≥6 ay süreyle rutin tıbbi takip altında olan ve oral sistemik tedaviye başlanacak hastalar çalışmaya alınmıştır.

**Bulgular**: Bu analize 89 hasta dahil edilmiştir, 41'ine (%46) başlangıçta BARI ve 48'ine (%54) diğer oral sistemik (OOS) tedaviler başlanmıştır. Sonuç olarak, BARI tedavisi alan hastaların sırasıyla 40 (% 98) ve 35'i (% 85) ve OOS tedavisi alan hastaların sırasıyla 47 (% 98) ve 31'i (% 65), veri toplama programında 4. ve 12. hafta ziyaretlerine ulaşmıştır. Hastalarda uzun süredir AD tanısı vardı (BARI:27.2 ve OOS:25.3 yıl); çoğunlukla kadın hastalardı (%53.7 ve %52.1), yaş ortalaması sırasıyla 42.8 ve 34.3 yıldı. BARI alan hastaların %20'si ve OOS alan hastalarının % 44'ü sistemik-naif hastalardı. Başlangıçta, ortalama EASI BARI 15.7'ye karşı OSS 21.8, ortalama etkilenen vücut yüzey alanı (VYA) sırasıyla % 33'e karşı 50, vIGA-AD skorları sırasıyla %24'e karşı %35 ve kaşıntı NRS skorları sırasıyla 5.1 ve 6.6'dır. 4 ve 12 haftalık tedaviden sonra BARI hastalarında sırasıyla %55 ve %57 ve OOS hastalarında %32 ve %50 EASI75 yanıtı elde edilmiştir. Her iki kohortta da kaşıntı NRS, cilt ağrısı NRS ve ADSS 2. Madde başlangıçtan 4. haftaya kadar azalmıştır. 12. haftada kaşıntı NRS, cilt ağrısı NRS ve ADSS 2. Madde, BARI için ortalama 3.3, 2.9 ve 0.5 ve OOS için 3.7, 2.5 ve 0.8 puan olmuştur.

**Bulgular**: Klinik pratikte BARI başlanan hastalar sıklıkla daha önce sistemik tedavi almışlardır ve BARI tedavisi ile tüm AD belirti ve semptomları ve hastalık şiddetleri düzelmiştir. Küçük bir örneklem, sınırlı gözlem süresi ve eksik veriler gibi sınırlamalara rağmen, bu ara analiz, faz 3 klinik çalışmalarında gözlemlendiği gibi, BARI'nin gerçek yaşamda da hızlı bir şekilde etki ettiğini göstermektedir.

**Anahtar Kelimeler**: Atopik Dermatit, Barisitinib, Gerçek Yaşam Verileri, AD-REAL

PS-07

**Hidroksiüre İlişkili Melanonişi**

Elif Cansel Gümüş[1], Burhan Engin[1]

[1]İÜC-Cerrahpaşa Tıp Fakültesi Deri ve Zührevi Hastalıkları Anabilim Dalı

**Amaç**: Polistemia vera başta olmak üzere myeloproliferatif hastalıkların tedavisinde kullanılan bir ajan olan hidroksiüre bir takım kutanöz yan etkilere sebep olabilmektedir. Bu olgu bildiriminde hidroksiüre tedavisi altında melanonişi gelişen bir hasta sunulmaktadır. Amacımız melanom ile karışabilmesi nedeniyle önemli bir bulgu olan melanonişinin hidroksiüre kullanımıyla ortaya çıkabileceğini göstermektir.

**Gereç ve Yöntem**: Polistemia vera tanısıyla hidroksiüre (500 mg günde 2 kez) tedavisi alan 58 yaşında kadın hasta polikliniğimize tırnaklarda renk değişikliği şikayetiyle başvurdu. Hastanın tırnak pigmentasyonunun hidroksiüre tedavisinden 3 ay sonra başladığı öğrenildi. Bilinen başka bir kronik hastalık ve ilaç kullanım öyküsü yoktu. Rutin laboratuar incelemelerinde hemoglobin yüksekliği dışında özellik görülmedi. Dermatolojik muayenede el parmak tırnaklarında proksimalden başlayarak tırnak distaline kadar uzanan kahverengi longitudinal melanonişi bantları görüldü.

**Bulgular**: Son 1 yıldır hidroksiüre kullanan hastanın şikayetleri ilaca başladıktan 3 ay sonra ortaya çıkmıştı. Tırnak mikolojik incelemeleri negatif olarak sonuçlanmıştı. Olguda el tırnaklarının birden fazlasında tutulum olması, tırnak distrofisi görülmemesi, periungal pigmentasyon bulunmaması ve ilaç başlangıcı ile ilişkisi nedeniyle hasta hidroksiüre ilişkili melanonişi olarak değerlendirildi.

Longütidünal melanonişi

Birden fazla tırnakta melanonişi

Longütidünal Melanonişi

**Bulgular**: Hidroksiüre mukokütanöz yan etkilere sebep olabilen sitotoksik bir ajandır. Pigmentasyon artışı, kserozis, hiperkeratoz, deri atrofisi, likenoid erüpsiyonlar, palmoplantar keratoderma, kutanöz vaskülit, melanonişi bildirilen kutanöz yan etkilerindendir. Melanonişi ilaçlarla tetiklenebildiği gibi özellikle tek tırnak tutulumu olan hastalarda melanositik nevüslerin ve melanomun göz önünde bulundurulması gereklidir. Hidroksiüre ilişkili melanonişi genellikle uzun süreli kullanımlarda ortaya çıkmakla birlikte erken dönemde de gözlenebilir. Bizim vakamızda da tedavinin 3. ayında lezyonlar ortaya çıkmıştı. Sonuç olarak hidroksiüre kullanımın kutanöz yan etkileri olabileceği bilinmeli ve hastalar bu açıdan takip edilmelidir.

**Anahtar Kelimeler**: Melanonişi, Hidroksiüre

PS-08

**Blaschkoid Anjioma serpijinozum olgu sunumu**

Özge Sevil Karstarlı Bakay[1], Rabia Çatall[1], Erdem Çomut[2], Neşe Çallı Demirkıran[2]

[1]Pamukkale Üniversitesi Dermatoloji Kliniği
[2]Pamukkale Üniversitesi Tıbbı Patoloji Anabilim Dalı

**Anahtar Kelimeler**:

PS-09

**PACİNİ KORPÜSKÜL HİPERPLAZİSİ VE PACİNİ NÖROMASI OLGUSU**

Özge Sevil Karstarlı Bakay[1], Muhammet Orhan Soyugüzel[1], Erdem Çomut[1]

[1]Pamukkale Üniversitesi Hastanesi

**Amaç**: Pacini korpüskül hiperplazileri ve pacini nöromaları çok ender gözüken patolojiler olmakla birlikte , özellikle travmaya sekonder elin volar kısım distalindeki ve parmaktaki hassas nodüllerde göz önünde bulundurulmalıdır. Nadir gözüken pacini nöromaların kliniğinin, patofizyolojisinin ve dermoskopik bulgularının tanınması , el ve ayakta bulunan ağrılı hassas nodüllerde ayırıcı tanıda düşünülmesi amacıyla olgumuz sunulmaktadır

**Gereç ve Yöntem**: 21 yaşında erkek hasta kliniğimize sağ el 2. parmak volar yüz distal falankta 0.6x0.6 cm'lik deri renginde hassas, ağrılı nodül şikayeti ile başvurdu. Hastanın lezyonu yaklaşık 5 sene önce parmağına aldığı travmaya bağlı olarak 1 ay içerisinde büyüyerek son halini almış ve 5 sene içerisinde boyutlarında bir artış saptanmamıştır. Lezyondan ekzisyonel biyopsi alınmış ve patolojik incelemede pacini korpüskül hiperplazisi saptanmıştır.

Olgu-makroskopi

Lezyonun makroskopik görüntüsü

olgu-dermoskopi

Lezyonun dermoskopik görüntüsü

**Bulgular**: Pacini korpüskülleri basınç ve vibrasyondaki değişikliklere karşı hızlı adaptasyon gösteren mekanoreseptörlerdir. Genelde derin dermiste ve bazen de subkutanöz dokuda yerleşim gösterebilirler. Pacini korpuskülü ilişkili patolojiler oldukça nadirdir. Hastamızın dermoskopik incelemesinde lineer irregüle damar yapıları , sütlü pembe zeminde yer yer glomerüler damar yapıları , çiçek benzeri damar yapıları , milia benzeri açıklıklar dikkat çekmektedir.Pek çok hastalığın el ve ayak tutulumu bildirilmiş olsa da glomus tümör , fibromiksoma , ekrin anjiomatöz hamartom , piezojenik papül ve morton nöroması tıpkı pacini nöroması gibi sıklıkla sadece el ve ayakta gözlenir . Pacini korpuskül hiperplazisi klinik olarak elin distal kısımlarında volar yüzde deri rengindeki nodül olmasıyla klinik olarak kendini öne çıkarır. Ancak yine de tanıyı biyopsi ile doğrulamak gereklidir.

**Bulgular**: Cerrahi ekzisyon pacini korpuskül hiperplazileri için temel tedavi yöntemidir ve yaklaşık %76 oranında kür sağlar. Ancak tekrarlayan cerrahi operasyonlar da zaman zaman gündeme gelebilmektedir.

**Anahtar Kelimeler**: Pacini korpüskül hiperplazisi, Pacini nöromalar, Pacini

PS-10

**Liken Planus Dermoskopisinde Rozet Bulgusu**

Şule Gökşin[1], Süleyman Kaya[1], Erdem Çomut[2], Sevilay Ertürk[1]

[1]Pamukkale Üniversitesi Tıp Fakültesi Deri ve Zührevi Hastalıklar AD
[2]Pamukkale Üniversitesi Tıp Fakültesi Tıbbi Patoloji AD

**Amaç**: Liken planus (LP), deriyi ve mukozaları etkileyebilen nedeni bilinmeyen inflamatuar bir dermatozdur. Sıklıkla el bileklerinde, belde ve ayak bileklerinde, üzerinde Wickham striaları bulunan, kaşıntılı, morumsu papüller ve plaklarla kendini göstermektedir. Rozet bulgusu, yalnızca polarize dermoskop ile gözlenebilen, esas olarak foliküler açıklıklar üzerinde lokalize olan, 4 yapraklı yonca şeklinde düzenlenmiş 4 beyaz nokta ile karakterize dermoskopik bir tanımlamadır. İlk olarak aktinik keratoz ve SCC'ye spesifik olduğu düşünülse de zamanla BCC, dermatofibrom, melanom, molluskum gibi pek çok hastalıkta tanımlanmıştır. Dermoskopik bakısında rozet bulgusu saptadığımız liken planus olgusu üzerinden; rozet bulgusunun nonspesifik bulgu olduğuna, birçok hastalıkta karşılaşabileceğimize dikkat çekmek istedik.

**Gereç ve Yöntem**: Burada dermoskopik muayenesinde rozet bulgusu saptadığımız bir liken planus olgusu sunmaktayız.

**Bulgular**: 55 yaşında kadın hasta, bacaklarında 2 aydır olan kaşıntılı morumsu döküntüler nedeniyle başvurdu. Hastanın fizik muayenesinde sağ ayak bileği ve bacağında morumsu yassı plaklar saptandı (Resim-1A). Dermoskopide morumsu zemin üzerinde noktasal damarlar ve beyazımsı çizgilere ek olarak rozet bulgusu izlendi (Resim-1B). Hastadan liken planus ön tasıyla biyopsi alındı. Histopatolojik incelemesi liken planus ile uyumlu gelen (Resim-2) hasta, topikal steoridle takibe alındı.

RESİM-1

A) Sağ ayak bileği ve sağ bacak dış yüzde morumsu yassı papül ve plak B) Dermoskopisi; morumsu zemin üzerinde noktasal damarlar ve beyazımsı çizgilere ek olarak rozet bulgusu (mavi halka)

RESİM 2

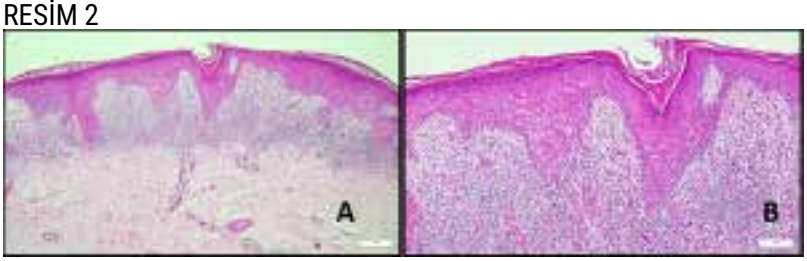


A) Hiperkeratoz, hipergranülozis, akantozis ve bant benzeri lenfositik infiltrasyon (H&E, x50) B) Hiperkeratoz, keratin dolu kıl folikül ve kama şeklinde hipergranülozis (H&E, x100)

**Bulgular**: Klasik LP dermoskopisinde, en sık retiküler morfolojide olmak üzere, inci beyazı yapılar şeklinde Wickham striaları görülmektedir. Mor, kırmızımsı, pembe, kahverengi veya sarı bir zeminde; özellikle lezyonun çevresinde lokalize noktasal, globuler ve/veya linear damarlar; beyaz-sarı noktalar ve pigmente yapılar görülebilmektedir. Bu bulgular dışında liken planusta rozet bulgusu görüldüğü de bildirilmiştir. Rozet bulgusunun keratinle dolu adneksiyal açıklıkların polarize ışıkla etkileşimi sonucu görüldüğü de düşünülmektedir. Dermoskopik bakısında rozet bulgusu saptadığımız olgumuzun histopatolojisinde de keratin dolu kıl folikülleri izlenmekteydi. Rozet bulgusuna sıklıkla aktinik keratoz ve SCC'de rastlamamız nedeniyle, farklı hastalıklarda gördüğümüzde başta kafa karışıklığına sebep olabilmektedir. Oysa rozet bulgusu, spesifik bir görünüm olmayıp; küçük rozetler esas olarak adneksiyal açıklıklardaki yoğun materyal, büyük rozetler ise konsantrik perifoliküler fibrozis nedeniyle izlenmektedir. Bu olguyla toplumda sıkça gördüğümüz inflamatuar hastalıklardan LP'de dermoskopik olarak rozet bulgusunu saptayabileceğimize dikkat çekmek istedik.

**Anahtar Kelimeler**: liken planus, rozet bulgusu, four dot, Dermoskopi

PS-11

**Dress Sendromlu Bir Olguda Terapotik Aferezin Etkisi**

Doç.Dr.Hülya Cenk[1], Dr.Beyza Köstek[1], Dr.Havvanur Yüce[1]

[1]Pamukkale Üniversitesi Hastanesi Dermatoloji ABD

**Amaç**: DRESS sendromu ,deri döküntüsü,ateş,hematolojik anormallikler ve çoklu organ tutulumu ile seyreden ciddi,hayatı tehdit edici bir advers ilaç reaksiyonudur. Dress sendromu tedavisinde sorumlu ilacın derhal kesilmesi, destekleyici tedavi ve hastalığın ciddiyetine bağlı olarak verilen immünosupresif ilaçlar temel tedavi basamaklarını oluşturur.Biz de bu vakada dress sendromunda terapötik aferezin tedavi seçenekleri arasında yer alabileceğini vurguladık.

**Gereç ve Yöntem**: Bu vakamızda kliniğimize başvuran 25 yaşındaki erkek hastada kullandığı ilaçlar sonrası ateş,tüm vücutta yaygın kızarıklık ve kaşıntı mevcuttu.

**Bulgular**: Mevcut klinik tablo göz önüne alındığında Dress sendromu tanısı konulan hastaya sistemik kortikosteroid tedavisi ve IVIG tedavisi verildi.

**Bulgular**: Diğer immunsupresif tedaviler hastanın karaciğer fonksiyonlarındaki bozukluklar ve Dissemine İntravasküler Koagülasyon gelişmesi nedeniyle verilemedi. TPE uygulaması ile hastanın klinik tablosunda ve laboratuvar değerlerinde dramatik bir iyileşme sağlandı.Dress sendromu deri ve çoklu organ tutulumuyla giden ve ölüm ile sonuçlanabilen çoğunlukla ilaçların neden olduğu advers bir reaksiyondur. Bu vakamızda ilaç kullanımı sonrası gelişen DRESS sendromunda ımmunsupresif tedaviye yanıtsız olan ya da komorbidetiyi arttırması sebebiyle ımmunsupresif tedavi verilemeyen vakalarda TPE uygulanmasının başarılı bulunması, tedavi seçeneklerine katkı ve tecrübe düzeyimizi artırmak amacıyla paylaşıma değer bulundu

**Anahtar Kelimeler**: Dress, Terapotik aferez, Tedavi yaklaşımı

PS-12

**Diençli Psöriasis Olgularında Ustekinumab Tedavisi**

Sezer Özdil[1]

[1]cerrahpaşa tıp fakültesi

**Amaç**: Dirençli psöriasis olgularında ustekinumab tedavisnin etkinliğini araştırmak

**Gereç ve Yöntem**: 31 yaşında kadın hasta. 7 yıldır psoriasis tanısı mevcut. Tanıdan itibaren PUVA (3 ay), metotreksat (15 mg/hafta 1 yıl) ve siklosporin (200/mg/gün 3 yıl) tedavisi alan hastada PASI yanıtının 50'ye ulaşılamaması üzerine hastaya ustekinumab tedavisi başlandı.

**Bulgular**: Hastada PASI 100 yanıtına ulaşıldı.

hasta fotoğrafı

hasta fotoğrafı

**Bulgular**: Ustekinumab, IL-12 ve IL-23'ü hedefleyen bir insan monoklonal antikorudur. Ustekinumab; orta veya şiddetli psoriasis hastalığı olan, 12 yaş ve üzerindeki yetişkinlerin ve çocukların tedavisinde endikedir.ustekinumab dozlamasi kiloya dayalidir. <100 kg yetişkinler için ustekinumab için standart doz 0, 4. haftalarda ve sonrasında her 12 haftada bir verilen 45 mg'dir. 100 kg'dan daha ağır olan yetişkinler için aynı rejimde verilen 90 mg'lik bir doz önerilir. Ustekinumab ayrıca psoriatik artriti de iyileştirebilir.

**Anahtar Kelimeler**: psoriasis ustekinumab

PS-13

**PAPÜLER LEZYONLU ATRİŞİ OLGUSU**

Özge Sevil Karstarlı Bakay[1], İpek Tandoğan[1], Hülya Cenk[1]

[1]Pamukkale Üniversitesi Hastanesi

**Amaç**: Papüler lezyonlu atrişi tüm vücut kıllarında kayıp ve multipl papüler lezyonlarla birliktelik gösteren nadir görülen otozomal resesif geçişli bir gonodermatozdur. Doğumdan hemen sonra saçlarda dökülme ve vücut genelinde keratin dolu kistler ile karakterizedir. Bu vakayı bildirme amacımız papüler lezyonlu atrişinin sıklıkla alopesi universalis olarak yanlış tanı konulan ve tedaviye dirençli nadir bir hastalık olmasıdır. Ayrıca dermoskopideki "Yıldız kümesi görünümü" de papüler lezyonlu atrişinin tanısal özelliklerinden biri olarak kabul edilebilir, böylece özellikle pediatrik vakalarda doğrulama için invaziv girişim ihtiyacını ortadan kaldırabilir.

Dermoskopide "Yıldız Kümesi" görünümü

**Olgu**: 2 yaşında kız hasta doğduğunda saçları mevcut iken 4 aylık olduğunda saçları ve kaşlarında tamamen dökülme gelişmesi nedenli tarafımıza başvurdu. Hasta, öncesinde alopesi totalis olarak değerlendirilip çeşitli topikal tedaviler almış ancak fayda görmemiş. Muayenesinde atrişi dışında çok sayıda farklı, cilt renginde, sert, papülo-nodüler lezyonları mevcut olan hastadan biyopsi alındı ve sonucu Papüler lezyonlu atrişi lehine yorumlandı. Aynı zamanda dermoskopik bakısında "Yıldız kümesi görünümü" saptanmıştır.

**Bulgular**: Papüler lezyonlu atrişide hayatın ilk yıllarında, saçlı deri ve vücutta, foliküler kistlerin neden olduğu papüler lezyonlar gelişir. Alopesi ve papüler cilt bulguları dışında başka bir muayene bulgusu yoktur. Histopatolojik olarak saçlı deri biyopsisi tamamen normal bir epidermis ve dermis içinde matür saç foliküllerinin yokluğu ile karakterizedir. Papüllerden yapılan biyopsilerde içleri keratin dolu dermal foliküler kistler tespit edilir. Dermoskopide "Yıldız kümesi görünümü" saptanır ve bu görünümün nedeninin saç bulbusu ve dermisteki dermal papillaların zaman içinde fibrozise uğramış olması kaynaklı olabileceği düşünülür. Benzer klinik tabloya sahip olması ve tedavi edilebilir olması nedeniyle D vitaminine bağımlı raşitizm ekarte edilmelidir. Bu tür başvurularda gereksiz tedaviden kaçınmak için Papüler lezyonlu atrişi tanısı akılda tutulmalıdır.

**Bulgular**: Papüler lezyonlu atrişide dermoskopik "Yıldız kümesi görünümü" ile biyopsi ihtiyacını ortadan kaldırabilecek alternatif bir tanı aracı elde edilmiş olabilir. Böylece zaten sıklıkla yanlış tanı alan hastaların doğru tanıya ulaşmasına katkıda bulunulmuş olur.

**Anahtar Kelimeler**: papüler atrişi

PS-14

**Çoklu komorbiditesi olan ve sekukinumab ile başarılı bir şekilde tedavi edilen psöriasis olgusu**

Öykü Erik[1], Gülhan Gürel[1]

[1]Afyonkarahisar Sağlık Bilimleri Üniversitesi Tıp Fakültesi Dermatoloji Ana Bilim Dalı

**Amaç**: Psöriasis T lenfosit hücre aracılı immün yanıt sonucu gelişen çeşitli komorbiditelerin eşlik ettiği kronik sistemik inflamatuar bir hastalıktır. Klinik tipleri farklılık gösterse de en sık tipi vücutta diz, dirseklerde ve extensör yüzeylerde eritemli skuamlı plak şeklinde olan tipidir. Tedavisi lezyonların şiddeti, özel bölge tutulumları ve artrit bulgularının olmasına göre değişir. Geleneksel ilaçların yanında son yıllarda biyolojik ajanların kullanımı adeta devrim yaratmıştır.

**Gereç ve Yöntem**: Elli bir yaşında erkek hasta, 16 yıldır kaşıntılı deri lezyonları farklı merkezlerde nörodermatit tanısıyla takip edilmiş. Daha önce topikal kortikosteroidler ve nemlendiriciler kullanmış fakat kısmi fayda görmüş. Polikliniğimize son aylarda şikayetlerinin artması nedenli başvurdu. Yapılan biyopsi sonucu psöriasis vulgaris olarak değerlendirilen hasta 3 ay 25 mg/gün asitretin tedavisi kullandı ve fayda görmedi. Özgeçmişinde muskuler distrofi, DM, vitiligo, depresyon tanıları da mevcuttu. 4 yıl önce subdural hematom operasyon öyküsü vardı. Soygeçmişinde özellik yoktu. Levetirasetam, sitagliptin, mestinon ve antidepresan (sertralin ve essitalopram) kullanımı mevcuttu.

**Bulgular**: Dermatolojik muayenesinde sırtta yaygın, ensede, gluteal bölgede, dirseklerde, dizlerde, intermamarian bölgede eritemli skuamlı plaklar, bilateral önkol ve el dorsumlarında depigmente yamalar mevcuttu. PASI skoru 21'di. Tırnak tutulumu saptanmadı. Yapılan romatolojik muayene ve tetkikler sorasında hastada aksiyel tutulumlu psoriatik artrit tanısı konuldu. Laboratuvar tetkikleri HLAB27 pozitifliği, RF negatifliği dışında normal sınırlardaydı. Üst abdomen ultrasonografisinde grade 2-3 hepatosteatoz saptandı. Bu bulgular ışığında hastaya sekukinumab tedavisi başlandı. İndüksiyon dozunun 1. haftasında kaşıntı belirgin azaldı. İndüksiyon sonrası eritem ve skuamlarda belirgin gerileme oldu. Takiplerde vitiligo lezyonlarında artış, kas ağrılarında artış gözlenmedi. Hastanın yaşam kalitesi belirgin şekilde düzeldi. Halen takibimiz altındadır.

Resim 1

Tedavi öncesi ensede ve sırtta yaygın eritemli skuamlı kaşıntılı plaklar

Resim 2

Sekukinumab tedavisinin 6. ayındaki lezyonların görünümü

**Bulgular**: Psöriasis vulgaris tanılı hastalarda sekukinumab oldukça etkili bir tedavi seçeneği gibi görünmektedir. Muskuler distrofi tanılı psöriasis hastalarında biyolojik kullanımıyla ilgili literatürde çok kısıtlı sayıda veri bulunmaktadır. İlerde geniş hasta serileri ile yapılacak çalışmalar, bize yol gösterecektir. Çoklu komorbiditesi olan ve eklem tutulumu olan psöriasis hastalarında sekukinumab umut vaat eden güvenli bir seçenek gibi düşünülebilir.

**Anahtar Kelimeler**: muskuler distrofi, psöriasis, sekukinumab

PS-15

**COVID-19 Enfeksiyonu Sonrasında Dermal Dolgu Enjeksiyon Bölgesinde Gelişen Gecikmiş Inflamatuar Reaksiyon Tedavisinde Anjiotensin Konverting Enzim İnhibitör Kullanımı**

Özge Sevil Karstarlı Bakay[1], Burak Gül[1], Nida Kaçar[1]

[1]Pamukkale Üniversitesi Tıp Fakültesi Deri ve Zührevi Hastalıkları Anabilim Dalı

**Amaç**: Dermal dolgular, en popüler cerrahi olmayan estetik prosedürlerdendir. Hyaluronik asit (HA), kalsiyum hidroksiapatit, polimetilmetakrilat gibi farklı doku dolgu maddeleri mevcuttur. HA dolgu maddesinin komplikasyonları nadir görülmekte olup ortaya çıkış zamanına göre sınıflandırılırlar: erken (<14 gün), geç (14 gün-1 yıl) ve gecikmiş (DIR) (>1 yıl). DIR klinik bulguları, enjeksiyon bölgelerinde sertleşme, ödem, ağrılı nodüller ve renk değişikliği olarak kendini göstermektedir. Dolgu enjeksiyon uygulaması sonrası herhangi bir tetikleyici olaydan kaynaklanan DIR insidansının dünya çapında %0,8 olduğu düşünülmektedir.Literatürde az sayıda vakanın kısa süreli yanıtlarından bahsedilmiş olması, uzun süre takip ettiğimiz bu olguyu paylaşmaya değer kılmıştır.

**Olgu**: 2 aydır olan göz çevresinde ödem şikayetiyle başvuran 46 yaşındaki kadın hastanın, anamnezinde hipotiroidi tanısıyla levotiroksin 50mcg kullandığı, 2 yıl önce göz çevresine HA dolgu enjeksiyon uygulaması yaptırdığı öğrenilmiştir. Enjeksiyondan 1,5 yıl sonra COVID-19 enfeksiyonu geçiren hastanın, şikayetinin enfeksiyon sonrası 6. ayda başladığı belirlenmiştir. Bu süreçte kısa süreli oral metilprednizolon kullanan hastanın şikayetleri gerilememiştir. Bakılan laboratuar tetkikleri normal aralıkta bulunmuştur.

**Bulgular**: Hastada mevcut bulgularla COVID-19 ilişkili dermal dolgu gecikmiş inflamatuar reaksiyonu düşünülmüştür.Hastaya kortikosteroid tedavisini kabul etmemesi üzerine antihistaminik reçete edilmiştir.Tedaviden fayda görmeyen hastada lisinopril 10mg'a geçilmiştir. Tedavinin ilk haftasında yanıt alınması üzerine hasta tedaviyi bırakmış olup ilaç kesimi sonrası şikayetleri tekrardan meydana gelmiştir.Bunun üzerine hastaya lisinopril 10mg başlanmıştır.1 hafta sonra doz 5mg'a düşürülmüştür. Hastada klinik iyileşme görülmesi üzerine 2. Hafta sonunda tedavi stoplanmıştır.

Şekil-1

Soldan sağa hastanın tedavi öncesi , lisinopril 10mg sonrası 1. hafta, ilaç kesimi sonrası 2.gün, lisinopril 10mg sonrası 1.hafta önden görünümleri

Şekil-2

Soldan sağa hastanın tedavi öncesi , lisinopril 10mg sonrası 1. hafta, ilaç kesimi sonrası 2.gün, lisinopril 10mg sonrası 1.hafta sol yandan görünümleri

**Bulgular**: DIR, viral enfeksiyon, aşılama, düşük kaliteli ürün kullanımı, uygun olmayan teknik gibi tetikleyiciler sonucu meydana gelen, klinik olarak eritem, ağrılı nodüller ve ödem olarak kendini gösteren inflamatuar bir süreçtir.Hafif ila şiddetli DIR reaksiyonlarının tedavi olmaksızın 3 günden birkaç haftaya kadar spontan düzelebileceği unutulmamalıdır.Literatürde dermal dolgu öyküsü olan ve COVID-19 enfeksiyonu veya aşılaması sonrası DIR tanısı konan hastalarda, kısa süreli ACE-I tedavisi etkili bulunmuştur.Bizim vakamızda da ulaştığımız klinik yanıt literatür ile uyum göstermiş olup buna ek olarak hızlı bir şekilde kesilen ACE-I tedavisi sonrası rebound geliştiği gözlenmiştir.

**Anahtar Kelimeler**: ace-i, covid-19, dolgu, ödem

PS-16

**TOFASİTİNİB DİRENÇLİ ALOPESİ AREATA TANILI HASTADA BARİCİTİNİB YANITI**

Bengüsu YILDIZ[1], Server Serdaroğlu[1]

[1]Cerrahpaşa Tıp Fakültesi Deri ve Zührevi Hastalıkları

**Amaç**: tofacitinib dirençli alopesi areata hastasında barisitinib etkinliliğini araştırmak.

20 yaşında erkek hasta kliğinimize saçlarda yaygın saç kaybı şikayetiyle geldi. Aile öyküsü mevcut. Hasta tedavi başlangıcında topikal ve intralezyonel kortikosteroid tedavisi almış. Tedavi sonucu SALT skoru 90 olarak bulundu . Hastaya yeni bir tedavi olarak tofacitinib tedavisi başlandı. 6 aylık tedavisi sonucunda hastada SALT skoru 80 olarak hesaplandı.Tofacitinibe yetersiz yanıt sonucunda hastaya baricitinib başlanmaya karar verildi. Baricitinib tedavisi sonrasında 0,3 ve 6. Aylardaki tedavi yanıtları sırasıyla SALT 70, 50 ve 10 gelmiştir. Tofacıtınibe yeterli yanıt alınamayan hastada baricitinib ile hızlı ve etkili bir tedavi elde edilmiştir.

Seçici, geri dönüşümlü bir Janus kinaz 1 (JAK1) ve Janus kinaz 2 (JAK2) inhibitörü olan oral baricitinib, yetişkinlerde şiddetli alopesi areata için etkinlik göstermiştir . 2022'de FDA ve Avrupa İlaç Ajansı, ciddi alopesi areatalı yetişkinlerin tedavisi için barisitinib'i onayladı. İyileşmeyi sürdürmek için tedaviye devam edilmesi muhtemelen gereklidir.Tofacitinib direçli hastalarda hızlı ve etkili tedavi yanıtı gösterdiği görülmüştür.

**Gereç ve Yöntem**: Hastanemiz saç polikliniğinde takipli alopesi areata hastası düzenli aralıklarla kontrole çağrıldı,tedavi yanıtı değerlendirildi ve fotoğrafları çekildi.Kullandığı tedavilere yanıtları karşılaştırıldı.

**Bulgular**: 20 yaşında erkek hasta kliğinimize saçlarda yaygın saç kaybı şikayetiyle geldi. Aile öyküsü mevcut. Hasta tedavi başlangıcında topikal ve intralezyonel kortikosteroid tedavisi almış. Tedavi sonucu SALT skoru 90 olarak bulundu . Hastaya yeni bir tedavi olarak tofacitinib tedavisi başlandı. 6 aylık tedavisi sonucunda hastada SALT skoru 80 olarak hesaplandı. Tofacitinibe yetersiz yanıt sonucunda hastaya baricitinib başlanmaya karar verildi. Baricitinib tedavisi sonrasında 0,3 ve 6. Aylardaki tedavi yanıtları sırasıyla SALT 70, 50 ve 10 gelmiştir. Tofacıtınibe yeterli yanıt alınamayan hastada baricitinib ile hızlı ve etkili bir tedavi elde edilmiştir.

salt 70 başlangıç durumu

salt 70 başlangıç

salt 10 6.ay

salt 10 6.ay tedavi durumu

**Bulgular**: 20 yaşında erkek hasta kliğinimize saçlarda yaygın saç kaybı şikayetiyle geldi. Aile öyküsü mevcut. Hasta tedavi başlangıcında topikal ve intralezyonel kortikosteroid tedavisi almış. Tedavi sonucu SALT skoru 90 olarak bulundu . Hastaya yeni bir tedavi olarak tofacitinib tedavisi başlandı. 6 aylık tedavisi sonucunda hastada SALT skoru 80 olarak hesaplandı. Tofacitinibe yetersiz yanıt sonucunda hastaya baricitinib başlanmaya karar verildi. Baricitinib tedavisi sonrasında 0,3 ve 6. Aylardaki tedavi yanıtları sırasıyla SALT 70, 50 ve 10 gelmiştir. Tofacıtınibe yeterli yanıt alınamayan hastada baricitinib ile hızlı ve etkili bir tedavi elde edilmiştir.

**Anahtar Kelimeler**: alopesi areata, tofasitinib, barisitinib, SALT skoru, direnç

PS-17

**Ribosiklibin indüklediği vitiligo benzeri lezyonlar: Bir olgu sunumu**

Esra KILIÇ MANAVLI[1], Gülhan GÜREL[1]

[1]Afyonkarahisar Sağlık Bilimleri Üniversitesi Tıp Fakültesi Dermatoloji Ana Bilim Dalı

**Amaç**: Meme kanserinin yaklaşık %20'si meme bezinin dışına yayılarak metastatik bir hastalık haline gelir ve bunların %70-80'i Hormon reseptörü pozitif/ insan epidermal büyüme faktörü reseptörü 2 negatif (HR+/HER2−) immünfenotipine sahiptir. Ribosiklib, HR-pozitif ve HER2-negatif ileri veya metastatik meme kanseri için birinci basamak tedavide bir aromataz inhibitörü ile kullanılan sikline bağımlı kinaz 4 ve 6'nın (CDK 4/6) inhibitörüdür. CDK 4/6 inhibitörlerine bağlı kutanöz yan etkiler %1 den az bildirilmiştir. En sık görülen kutanöz yan etki alopesidir. Vitiligo veya vitiligo benzeri lezyonlar CDK4/6 inhibitörleriyle nadiren bildirilmektedir. Vitiligo melanositlerin yıkımına bağlı olarak gelişen beyaz maküller şeklindeki kronik seyirli bir edinsel pigmentasyon bozukluğudur. Vitiligo veya vitiligo benzeri lezyonların, CDK4/6 inhibitörlerinin melanositler üzerindeki apoptotik etkisinden kaynaklanabileceği, melanositlerin sayısında azalmaya ve dolayısıyla hipopigmente lezyonların ortaya çıkmasına neden olabileceği ileri sürülmektedir.

**Gereç ve Yöntem**: Kemik metastazı olan meme kanseri tanılı 44 yaş kadın hasta 3-4 aydır yüzde ve boyunda beyaz lekeler şikayeti ile başvurdu. Öyküsünden 2021 yılında tanı aldığı, 2 yıl önce 33 gün radyoterapi aldığı ve 3 yıldır ribosiklib tedavisi kullandığı öğrenildi. Dermatolojik muayenesinde bilateral yanaklarda, burun dorsumunda, kaş medial bölgelerinde, perioral bölgede ve boyunda depigmente yamalar mevcuttu. Wood ışığı muayenesi ile lezyonlarda depigmentasyon görüldü. Hasta ribosiklibin indüklediği vitiligo benzeri lezyonlar olarak değerlendirildi.

**Bulgular**: Hastaya güneş koruyucu önerildi, topikal takrolimus ve topikal mometazon furoat tedavisi başlandı. Hasta halen takibimiz altındadır.

Resim 1

Yüzde yaygın depigmente makül ve yamalar

Resim 2

Wood ışığı muayenesinde depigmentasyon gösteren lezyonlar

**Bulgular**: Ribosiklibin neden olduğu vitiligo benzeri lezyonlar nadirdir, ancak henüz yeterli sayıda bildirim yapılmadığından nadir olduğunu düşünmekteyiz. Bu nedenle CDK 4/6 inhibitörü ile tedavi edilen onkolojik hastalar bu olası yan etkiler konusunda bilgilendirilmeli, doğru tanı ve tedavi için dermatoloji bölümüne yönlendirilmelidir. CDK 4/6 inhibitörünün neden olduğu vitiligonun tedavisi zordur. Diğer vitiligo hastalarında izlenen tedavilere benzer stratejiler uygulanabilir. Ancak onkolojik hastalarda immunsupresif ve biyolojik tedavilerden kaçınılmalıdır.

**Anahtar Kelimeler**: ribosiklib, vitiligo, meme kanseri

PS-18

**Psöriasis Vulgaris Tanılı Hastada Secukinumab Tedavisinin Diz ve Dirsek Ekstansör Yüzlere Olan Etkisi**

BURHAN ENGİN[1], YUSUF CAN ERKOÇ[1]

[1]İstanbul Üniversitesi-Cerrahpaşa

**Amaç**: Psöriasis Vulgaris Tanılı Hastada Secukinumab Tedavisinin Diz ve Dirsek Ekstansör Yüzlere Olan Etkisi

Psöriasis Vulgaris Tanılı Hastada Secukinumab Tedavisinin Diz ve Dirsek Ekstansör Yüzlere Olan Etkisi

38 yaş erkek hasta, 15 senedir var olan dirsek ekstansör yüz,diz,pretibial bölge,bacak yan yüzde eritemli,skuamlı,kaşıntılı lezyonlara sahip.Artrit veya artralji yok.Lezyonları ilk çıktığında topikal kortikosteroid ve Kalsipotriol tedavisi almış.Fakat rekürrens sıklığı sebebiyle bu tedaviyi kesmiş.4 sene önce 15 mg/hafta dozunda 9 hafta metotrexat kullanmış ve bulantı,-kusma gibi gastrointestinal şikayetler sebebiyle bırakmak istemiş.Hastanın bilinen bir hastalığı yoktur.Düzenli kullandığı ilaç da bulunmamaktadır.Hastaya Secukinumab tedavisi uygulanmaya başlandı.10 doz(standart yükleme dozu) Secukinumab kullanımı sonrası dirseklerdeki skuamlarda ve kaşıntı şikayetinde belirgin azalma mevcuttur.Eritemde belirgin değişim yoktur.Dizlerde ise eritem,kaşıntı ve skuam oluşumunda belirgin azalma mevcuttur.Secukinumab 300 mg kullanmaya devam etmektedir ve lezyonlarda artma gözlenmemektedir.PASI yanıtı 90

Psoriasis Vulgaris tedavisinde topikal ajanların diz ve dirseklerde oluşturduğu lezyonların yüksek rekürrens oranına sahip olabilir.Sistemik tedaviler çeşitli nedenlerle tolere edilemeyebilir. Secukinumab tedavisinin hem rekürrensi hem de PASİ yanıtını iyileştirebilir.

**Gereç ve Yöntem**: Psoriasis vulgaris tanılı hastanın tedavi öncesi ve sonrası durumu PASI skorlamasıyla değerlendirilmiş ve kıyaslanmıştır

**Bulgular**: Secukinumab tedavisi PASI skorunda belirgin iyileşme sağlamıştır

SECUKİNUMAB ÖNCESİ

SECUKİNUMAB öncesi dirsek ekstansor

**Bulgular**: Secukinumab tedavisi PASI skorunda belirgin iyileşme sağlamıştır

SECUKİNUMAB SONRASI

SECUKİNUMAB SONRASI DİRSEK EKSTANSOR

**Anahtar Kelimeler**: Secukinumab, PASI

PS-19

**Foliküler Becker Nevus Olgusu**

Hülya Cenk[1], Sevilay Ertürk[1], Özge Sevil Karstarlı Bakay[1]

[1]Pamukkale Üniversitesi Tıp Fakültesi Deri ve Zührevi Hastalıklar AD

**Amaç**: Becker Nevus (BN) ilk kez 1949'da Becker tarafından tanımlanan, zaman zaman hipertrikozun eşlik ettiği unilateral kahverengi hiperpigmentasyon gösteren yama ve plaklarla karakterize benign, hamartomatöz bir lezyondur. Boyutları birkaç cm ile >15 cm arasında değişebilen coğrafi konfigürasyonda dizilmiş, rengi tabadan kahverengiye kadar değişebilen düzensiz kenarlı ancak iyi sınırlı lezyonlardır. Burada klasik görünümünden farklı olarak, foliküler maküllerden oluşan yamayla karakterize bir BN olgusu sunmaktayız. Bu olguyla BN'nin klasik görünümü dışında farklı kliniklerle prezente olabileceğini vurgulamak istedik. Özellikle foliküler hiperpigmente lezyonları olan genç yaştaki hastalarda ayırıcı tanıda BN de yer almalıdır.

**Gereç ve Yöntem**: 21 yaşında erkek hasta, kolunda ilk kez 8 yıl önce fark ettiği koyu renk değişimi nedeniyle polikliniğimize başvurdu.

**Bulgular**: Fizik muayenesinde sağ kol iç yüzde foliküler maküllerden oluşan, minimal hipertrikozun eşlik ettiği kahverengi yama şeklinde lezyon gözlendi (Resim 1). Lezyonun dermoskopik bakısında; folikül alanlarında homojen açık kahverengi pigmentasyon zemininde yer yer pigmente ağ benzeri yapılar ile yer yer kalınlaşmış kıllar izlendi (Resim 2). Hastadan foliküler mikozis fungoides, maküler amiloidoz, pitriyazis rubra pilaris, Ofuji'nin papüloeritroderması ve Becker nevus ön tanıları ile biyopsi alındı. Olguya klinik ve histopatolojik özelliklere dayanarak foliküler BN tanısı koyuldu.

Resim-1

Sağ kol iç yüzde minimal hipertrikozun eşlik ettiği, foliküler maküllerden oluşan yama şeklinde lezyon

Resim-2

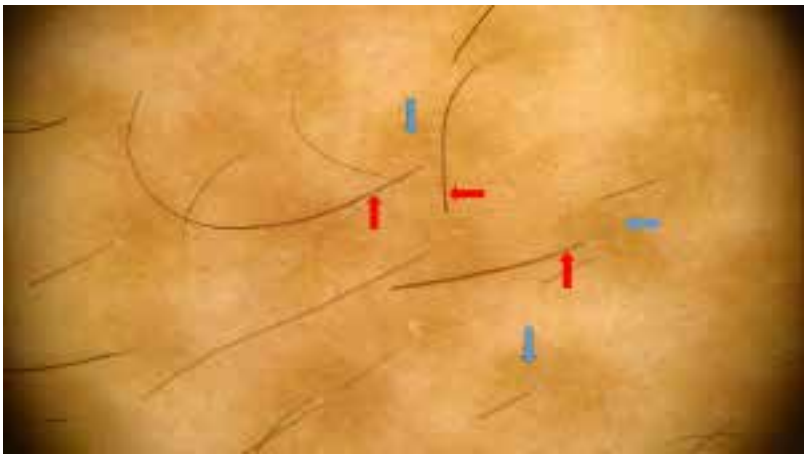

Dermoskopik bakısı; folikül alanlarında homojen açık kahverengi pigmentasyon zemininde yer yer pigmente ağ benzeri yapılar (mavi ok) , yer yer kalınlaşmış kıllar (kırmızı ok)

**Bulgular**: BN klasik olarak, düzensiz sınırlı ve hipertrikoz izlenebilen hiperpigmente bir yama şeklinde görülür. Fakat çok sayıda atipik klinik varyantı da bulunmaktadır. Atipik ve nadir varyantlardan olan foliküler BN (FBN) ise ilk kez 2020'de, 4 olgudan oluşan vaka serisinde bildirilmiştir. FBN çok sayıda hastalıkla karışabilmektedir. Önceki olgularda pitriyazis versicolor, dowling-degos hastalığı; blaschkoid yerleşimli olguda ise foliküler liken planus pigmentozus, liken pilanopilaris ve likenoid ilaç erüpsiyonu gibi çok sayıda hastalık ayırıcı tanıda yer almıştır.FBN, klasik tipe göre daha nadir görüldüğünden ve ayırıcı tanısı geniş olabildiğinden tanısal zorluk oluşabilmektedir. Klinik ve dermoskopik bulgular birleştirildiğinde akla geldiği takdirde hızlı tanı konulması mümkündür. BN'un bu daha nadir görülen tipi ile ilgili farkındalığın artması sonucunda daha hızlı tanı konulması sağlanacaktır.

**Anahtar Kelimeler**: becker nevus, nadir varyant, atipik becker nevus, foliküler becker nevus

PS-20

**Anüler Liken Planus Olgusu**

Özge Sevil Karstarlı Bakay[1], Hanife Uçgun Demirtaş[1]

[1]Pamukkale Üniversitesi Tıp Fakültesi Deri ve Zührevi Hastalıklar AD

**Amaç**: Anüler likenoid hastalıklar, boyutları ve sayıları değişebilen; dairesel; kabarık veya düz lezyonlar olarak ortaya çıkan çok çeşitli patolojileri kapsar. Örnekler arasında gençlerin anüler likenoid dermatiti, anüler liken planus, eritema diskromikum perstans, eritema multiforme, fiks ilaç erüpsiyonu, liken sklerozus, neonatal lupus, porokeratoz, subakut kutanöz lupus eritematozus ve likenoid sifiliz yer almaktadır. Bu hastalıklar, lezyonların klinik görünümü ve histopatolojisi yardımıyla ayırt edilebilir.

**Gereç ve Yöntem**: Burada sunduğumuz olguda ön tanılarımız olan anüler likenoid hastalıklardan anüler liken planus ve porokeratozu, klinik ve histopatolojik bulgular yardımıyla ayırt ettik.

**Bulgular**: 53 yaşında erkek hasta, bacaklarda ve gövdede 5 aydır mevcut olan kaşıntılı döküntüler nedeniyle polikliniğimize başvurdu. Fizik muayenesinde bacaklarda, gövdede ve bilateral aksillar, inguinal kıvrımlarda yaygın morumsu renkte , anüler ve makülopapüler skuamlı lezyonlar gözlendi. Dermoskopik bakıda, pembe-mor homojen pigmente alanı çevreleyen kenar sınırları belirgin ve kabarık, beyaz yapısız periferal halka gözlendi. Hastadan anüler liken planus ve porokeratoz ön tanılarıyla biyopsi alındı. Alınan biyopsinin histopatolojisi tipik liken ile uyumlu geldi.Hastaya mevcut bulgular dahilinde anüler liken planus tanısı konuldu. Hastamıza 20 mg asitretin başlandı, bir ay sonrasında tüm lezyonların gerilediği gözlendi.

Resim-1

Resim-2

**Bulgular**: Olgumuzda dermoskopik bakıda Wickham striaları görülmemesi ve periferik anuler beyaz halkanın bulunması ayırıcı tanıda porokeratozu düşünmemize sebep olsada ; hastanın kliniğinde kaşıntılı morumsu anüler lezyonler ve kıvrım yerlerinin tutulmuş olmasından dolayı ön planda anüler liken planus lehine değerlendirdik. Olguya klinik ve histopatolojik bulgulara dayanarak anüler liken planus tanısı koyduk. Sık görülmeyen bu liken tipinin klinik görünümünün akılda tutulması hastaya doğru ve hızlı bir şekilde tanı konulmasını sağlayacaktır.

**Anahtar Kelimeler**: ANÜLER LİKEN PLANUS, POROKERATOZ, ANÜLER LİKENOİD DERMATİT, LİKEN PLANUS

PS-21

**Multipl Myeloma Sekonder Olarak Gelişen Edinilmiş Cutis Laxa Olgusu**

Sezer Özdil[1]

[1]İstanbul Üniversitesi-Cerrahpaşa, Cerrahpaşa Tıp Fakültesi

**Amaç**: Yaklaşık 1,5 sene önce multipl myelom teşhisi almış 54 yaşındaki erkek hasta tarafımıza yüz, boyun ve üst ekstremitelerde deride sarkma şikayeti ile geldi.

hasta fotoğrafı

hasta fotoğrafı

**Gereç ve Yöntem**: Hastaya 'edinilmiş cutis laxa? granülamatöz gevşek deri?' ön tanılarıyla biyopsi planlandı. Hastanın biyopsi sonucu klinik ön tanıda bildirilen edinilmiş kutis laksa ile uyumluydu. Hastanın histopatolojik bulguları dermiste hafif derecede yüzeyel perivasküler dermatit ve retiküler dermiste elastik lif miktarında belirgin azalma şeklindeydi.

**Bulgular**: Edinilmiş kutis laxa, derinin yaygın gevşekliği ve bağ dokusu desteğinin kaybı ile akciğerler, gastrointestinal sistem, pelvik organlar ve aortun tutulumuyla karakterize nadir bir hastalıktır. Cutis laxa kalıtsal veya edinsel olabilen bir dermatozdur. Edinilen form nadirdir.

**Bulgular**: Edinilmiş kutis laxa'nın çeşitli inflamatuar dermatozlar, ilaç kullanımı gibi çeşitli birçok sebebi mevcuttur. Ayrıca altta yatan bir hematolojik bozuklukla yani multipl miyelom, lenfoma, immünoglobulin ağır zincir birikim hastalığı gibi durumlarla da ilişkilili olduğu bildirilmiştir.

**Anahtar Kelimeler**: edinilmiş cutis laxa, multipl myelom

PS-22

**DİRENÇLİ PSORİASİS OLGURINDA RİSANKİZUMAB TEDAVİSİ**

Özgür Özkan[1], Burhan ENGİN[1]

[1]İstanbul Üniversitesi-Cerrahpaşa, Cerrahpaşa Tip Fakültesi, Deri ve Zührevi Hastalıkları Anabilim Dali

42 yaşında kadın hasta. 8 yıldır psoriasis tanisi mevcut. Hastanın bilinen ek bir hastalığı yok. Eklem şikayeti yok. PASI>9O. Tanıdan itibaren PUVA (2 ay), metotreksat (15 mg/hafta 1 yıl) ve siklosporin (200 mg/gün 2 yıl) tedavisi alan hastada PASI yanıtının 50'ye ulaşılamaması üzerine hastaya Risankizumab tedavisi başlandı. PASI yanıtı 100.

Risankizumab, IL-23'ü hedefleyen bir insan monoklonal antikorudur. Risankizumab; orta veya şiddetli psoriasis hastalığı tedavisinde endikedir. Risankizumab için standart doz 0, 4. haftalarda ve sonrasında her 12 haftada bir verilen 150 mg'dır.

PS-23

**NAB-PAKLİTAKSEL KULLANAN HASTADA TIRNAK DEĞİŞİKLİKLERİ**

Elif Şamiloğlu[1], Burhan ENGİN[1]

[1]İstanbul Üniversitesi-Cerrahpaşa, Cerrahpaşa Tip Fakültesi, Deri ve Zührevi Hastalıkları Anabilim Dali

57 yaşında kadın hasta. Mestatatik meme ca nedeniyle nab-paklitaksel kullanıyor. İlaç kullanımı sonrası her iki el tırnaklarında yer yer eritronişi, melanonişi ve onikoliz mevcut. Topikal kortikosteroid ve soğuk uygulama tedavisi verildi.

Paklitaksel yarı sentetik antineoplastik bir ajandır. Paklitaksel over, meme, akciğer, baş, boyun, kanserleri dahil solid tümörlerin tedavisinde kullanılır. Paklitakselin etki mekanizması mitoz esnasında mikrotübül oluşumunu sağlayarak mikrotübülleri stabil hale getirir. Stabil hale geldiklerinden depolimerizasyon ve hücre bölünmesi inhibe olur.

PS-24

**Nab-paklitaksel Kullanan Hastada Tırnak Değişiklikleri**

Elif Şamiloğlu[1], Burhan Engin[1]

[1]İstanbul Üniversitesi-Cerrahpaşa, Cerrahpaşa Tıp Fakültesi, Deri ve Zührevi Hastalıkları Anabilim Dalı

**Amaç**: Nab-paklitaksel kullanan hastada tırnak değişikliklerini değerlendirmek

**Gereç ve Yöntem**: Paklitaksel yarı sentetik antineoplastik bir ajandır. Over, akciğer, meme, baş ve boyun kanserleri dahil olmak üzere solid tümörlerin tedavisinde kullanılır. Etki mekanizması mitoz esnasında mikrotübül oluşumunu sağlayarak mikrotübülleri stabil hale getirir. Stabil hale geldiklerinde ise depolimerizasyon ve hücre bölünmesi inhibe olur. Sık görülen bir yan etki olarak tırnak değişikliklerine yol açabilir. Bu olguda hastada mevcut olan tırnak değişiklikleri resimlenmiş ve takip edilmiştir.

**Bulgular**: 57 yaşında kadın hasta. Metastatik meme ca nedeniyle nab-paklitaksel kullanmakta. İlaç kullanımı sonrası her iki el tırnaklarında yer yer eritronişi, melonişi ve onikoliz mevcut.

**Bulgular**: Topikal kortikosteroid ve soğuk uygulaması sonrasında tırnak değişikliklerinde regresyon gözlendi.

Tırnak Değişiklikleri

Tırnak Değişiklikleri

**Anahtar Kelimeler**: paklitaksel

PS-25

**Displastik Özellikleri Olan Çoklu Melanositik Nevüs: Olgu Sunumu**

Narmin Zahedi[1], Tuğba Kevser Uzunçakmak[1]

[1]İstanbul Üniversitesi-Cerrahpaşa, Cerrahpaşa Tıp Fakültesi, Deri ve Zührevi Hastalıklar Anabilim Dalı

**Amaç**: Bu tür vakalarda düzenli dermatoskopik takibin önemini vurgulamak amacıyla, displastik nevüs de dahil olmak üzere çoklu melanositik nevüsleri ve displastik nevüs eksizyonu öyküsü olan 15 yaşında bir kadın hasta olgusunu sunmak.

**Gereç ve Yöntem**: Olgu:Hastanın sol bacağının ön ve arka ve yan kısmında çapı 60x30 cm arasında olan büyük bir doğuştan var olan beni mevcuttu. Dermatolojik muayenede açık kahverengi zemin üzerinde, çapları 1 mm ile 1 cm arasında değişen çok sayıda açık kahverengi ve siyah melanositik lezyonlar görüldü. Fotofinder dijital dermatoskop kullanılarak yapılan dermoskopik muayenede, junctional, compound ve dermal nevüs yapısında çok sayıda melanositik nevüs görüldü; bunlardan bazıları displastik nevüs özellikleri sergiledi. hastanin sol bacak arkasinda gluteal kıvrım komşuluğunda asimetri gösteren lezyondan displastik nevüs ve in situ melanom ön tanısıyla eksizyonel biopsi yapildi..

**Bulgular**: Histopatolojik incelemede Epidermiste parakeratoz, stratum korneum ve epidermis içinde melanin pigment varlığı epidermal hiperplazi, epidemais bazalinde, geniş-iğsi sitoplazmali melanositlerin oluşturduğu, bir kısmı yüzeye paralel, bir kısmı vertikal yerleşimli, hafif düzeyde boyut farklılığı gösteren yuvalar, yuvaların periferinde retraksiyon artefakti ve seyrek kamino cisim benzeri eozinofilik cisimler görüldü ve üSt dermisde boyutları epidermisdekine göre daha küçük melanositlerden oluşan az sayıda melanositik yuva, çok sayıda pigment yüklü makrofajın izlendiği lenfositik infiltrasyon izlendiLezyon kısmen asimetrik olmakla birlikte boyutu küçüktür. (0,4 cm). Kesitlerde izlenen epidermal hiperplazi, sitolojik ve yapısal Özelliker, kamino cismi varlığı nedeniyle olguda öncelikle spitz nevüs yönünde düşünülmüştür. Çoklu lezyonların sayısı ve hastanın displastik nevüs eksizyonu öyküsü nedeniyle her 6 ayda bir düzenli dermatoskopik takip önerildi.

nevus spilus

dermaskopi

**Bulgular**: sonuç:Bu Olgu, multipl melanositik nevüsleri olan, özellikle de displastik nevüs öyküsü olan hastalarda düzenli dermatoskopik takibin önemini vurgulamaktadır. Potansiyel malign dönüşümün erken tespiti ve yönetimi, yakın izleme yoluyla sağlanabilir ve bu da hasta sonuçlarının iyileşmesine yol açar.

**Anahtar Kelimeler**: nevus spilus, displastik nevus, eksizyonel biopsi

PS-27

**Blaschkoid Anjioma serpijinozum olgu sunumu**

ÖZGE SEVİL KARSTARLI BAKAY[1], RABİA ÇATAL[1], ERDEM ÇOMUT[2], PROF DR. NEŞE ÇALLI DEMİRKIRAN[2]

[1]PAMUKKALE ÜNİVERSİTESİ DERMATOLOJİ ANABİLİM DALI
[2]PAMUKKALE ÜNİVERSİTESİ PATOLOJİ ANABİLİM DALI

**Amaç**: Anjioma serpijinozum (AS) iyi huylu vasküler proliferasyon gösteren nadir bir deri hastalığıdır. Çoğunlukla kadınlarda, alt ekstremitede unilateral, eritemli zeminde lineer, serpijinöz ya da girdap paternde menekşe rengi veya bakırımsı kırmızı makülopapülerle karakterizedir. Blaschkoid AS nadir görülen bir tablo olduğu için paylaşmaya değer gördük.

**Gereç ve Yöntem**: 25 yaşında kadın hasta 4 yıldır bacaklarında başlayıp vücuduna yayılan kızarıklık nedeniyle tarafımıza başvurdu. Sağ bacakta 1-2 cm 'lik alanda başlayan kızarıklık zamanla aynı taraf gövde ve kola yayılmış. Dermatolojik muayenesinde sağ bacakta gövdede ve kolda blaschko çizgilerine uygun tarzda basmakla solmayan pempe-kırmızı renkte peteşiyel lezyonlar mevucttu. Dermoskopide damar oluşumları mevcuttu. Blaschkoid pigmente purpurik dermatoz ,blaschkoid AS ön tanılarıyal biyopsi alındı. Biyopsi sonucunda dermis perivasküler alanda mononükleer hücre infiltrasyonu ve ödem izlenmiş olup PAS özel boyası ile damar duvarlarında kalınlaşma ve üst dermisteki damarlarda dilatasyon görüldü. Ön tanılardan pigmente purpurik dermatoz perls özel boyası ile hemosiderin birikimi izlenmemiş olması üzerine histopatolojik olarak düşünülmedi. Klinik tablaoyla birlikte ele alındığında blaschkoid anjioma serpijinozum ile uyumlu bulunmuHastaya tedavide KTP lazer önerildi.

**Bulgular**: Anjioma serpijinozum genellikle kadınlarda, alt ekstremitede başlayıp ergenlikte büyümeyi durduran ve yetişkinlik döneminde sabit kalan serpijinöz, girat veya anüler paternli cilt lezyonlarıyla karakterize bir deri hastalığıdır. İlk olarak Hutchinson tarafından 1889'da tanımlandı. Vakaların çoğu sporodiktir, bununla birlikte otozomal dominant, x'e bağlı dominant kalıtım kaydedilmiştir. PORCN gen mutasyonları ile ilişkilendirilebilen hafif bir fokal dermal hipoplazi formunu temsil ettiği ile ilgili çeşitli raporlar da bulunmaktadır .

anjiyoma serpijinozum

Dermatolojik muayenesinde sağ bacakta gövdede ve kolda blaschko çizgilerine uygun tarzda basmakla solmayan pempe-kırmızı renkte peteşiyel lezyonlar mevucttu.

**Bulgular**: Patogenezi tam olarak bilinmemekle birlikte etyolojide artmış östrojen seviyeleri öne sürülmüştür ancak ileri çalışmalar östrojen-progesteron reseptörlerinin yokluğu ile bu hipotezi çürütmüştür. Histolojisinde endotel hücre proliferasyonu, başka değişiklikler olmadan yeni damar oluşumları hastalığın kaynağı kabul edilmiş ve bu özelliklere ek enflamasyonun olmaması, eritrosit ekstravazasyonu, hemosiderin birikimi AS'yi purpurik dermatozlardan ve edinilmiş kapiller malformasyonlardan kesin olarak ayırır.Hastaya kozmetik açıdan rahatsızlık verdiğinde tedavi endikedir. KTP ve PDL lazerler ile tedavide başarılı sonuçlar bildirilmiştir.

**Anahtar Kelimeler**: blachkoid, anjiyoma serpijinozom

PS-28

**Vaskülitle Karışan Büllöz Eritema Multiforme Olgusu**

Özge Sevil Karstarlı Bakay[1], Bekir Kurt[1], Umut Bakay[2]

[1]Pamukkale Üniversite Hastanesi Dermatoloji Anabilim Dalı
[2]Denizli Devlet Hastanesi Romatoloji Kliniği

**Amaç**: Eritema multiforme(EM), deriyi, bazen de mukozayı tutan immün aracılı bir reaksiyondur. Klasik EM lezyonları hedef benzeri(targetoid) lezyonlar olarak tanımlanır. En sık olarak, EM lezyonları ekstremitelerde (özellikle ekstansör yüzeylerde) simetrik olarak ortaya çıkar ve santripedal olarak yayılır. Enfeksiyonlar (özellikle herpes simpleks virüsü(HSV) ve Mycoplasma pneumoniae) ve ilaçlar EM nedenlerinin çoğunu oluşturur; aşılar ve otoimmün hastalıklar da EM ile ilişkilendirilmiştir. Biz burada peteşiyel görünümü ile vaskülitle karışan büllöz EM olgusunu sunduk.

**Gereç ve Yöntem**: Dermatoloji polikliniğinde ve romatoloji servisinde takip edilen peteşiyel görünümü ile vaskülitle karışan büllöz EM olgusunu sunduk.

**Bulgular**: 10 gün önce başlayan peteşiyal döküntüleri nedeniyle acil servise başvuran 43 yaş kadın hasta vaskülit düşünülerek romatoloji bölümüne yönlendirilmiş. Tetkiklerinde, romatolojik muayenesinde vaskülit lehine sistemik bulgu saptanmayan hasta dermatolojiye konsülte edildi.Dermatolojik değerlendirmede alt ve üst ekstremite distalinde yerleşen çok sayıda targetoid görünümde, lezyon ortalarında bazı lezyonlarda bül, bazı lezyonlarda palpabl purpura mevcuttu. Yer yer periferik anüler yerleşimli veziküller mevcuttu. Mukoza tutulumu yoktu. İlaç öyküsü olmayan hastanın lezyonların çıkışından 5 gün önce uçuk geçirme öyküsü mevcuttu. Anamnez ve targetoid tipik lezyonların varlığı EM düşündürdü. Bununla birlikte eşlik eden palpabl purpura varlığı ayırıcı tanıda akla kutanöz vaskülit getirdi. Konfirmasyon için biyopsi ve direkt immunfloresan biyopsi alındı. Histopatolojide; perivasküler fibrinojen(+), fokal nekroz, intraepidermal ayrışma, ekstravaze eritrositler, mikst infiltrasyon görülmüştür. Tedavide sistemik steroid 0,5mg/kg kademeli doz düşüşü yapılarak planlandı. Orta potent topikal steroid eklendi.1 hafta sonraki kontrolde lezyonların gerilediği gözlendi

Şekil 1

Üst ekstremitede çok sayıda targetoid görünümde, lezyon ortalarında bazı lezyonlarda bül , bazı lezyonlarda palpabl purpura

**Bulgular**: Eritema multiforme klasik formunun yanı sıra atipik eritema multiforme variantlarıyla karşımıza çıkabilir ve bu durum tanıda gecikmelere neden olabilir. Klinik olarak fiks ilaç erüpsiyonu benzeri, büllöz pemfigoid benzeri, püstüler gibi çeşitli klinik varyantlar bildirilmiştir. Bizim olgumuzda targetoid görünümün fark edilmesinin oldukça zor olduğu ve yer yer sadece palpable purpuraların izlendi atipik kliniğiyle kutanöz vaskülitleri andırmaktaydı. Dikkatli bir fizik muayene ve anamnez dermatolojik muayene için şarttır ve olgumuzda olduğu gibi tanı için bazen tek başına dahi yol gösterici olabilmektedir.

**Anahtar Kelimeler**: Eritema Multiforme, Büllöz tip eritema multiforme, Vaskülitle karışan büllöz eritema multiforme

PS-29

**Asfalt Maruziyetine Bağlı Gelişen Riehl Melanozu: Nadir Görülen Bir Olgu**

Adullah Kaya[1], Nursel Altın Kaya[1]

[1]çiğli eğitim araştırma hastanesi

**Amaç**: Riehl melanozu; genellikle yüz ve boyun bölgesinde kimyasal maddelerin temasına bağlı olarak kahvrengi-gri pigmentasyon ile seyreden nadir görülen bir dermatozdur. Genellikle baş ve boyun bölgesinde yerleşmeye eğilimlidir(1,2). Bu olgu Riehl melanozunun nadir görülen bir hastalık olması nedeni ile sunulmuştur.

**Olgu**: Yüz ve boyunda koyu renkli değişiklik yakınması ile başvuran 51 yaşındaki erkek olgu, asfalt dökme işinde 6 yıldır çalıştığını, lezyonların 2 yıl önce burun çevresinde başladığını, son 3 ay içerisinde arttığını ve el sırtlarında da oluştuğunu belirtmiştir. Özgeçmişinde diyabet dışında özellik belirlenmeyen olgunun deribilimsel bakısında; yüz, boyun ve el bileği ekstansör yüzlerinde gri-siyah pigmentasyon izlendi(Resim1-5). Laboratuvar incelemelerinde kan glukozunda yükseklik ( 214 mg/dl) ve HbA1C yüksekliği (%8.1) saptandı. Histopatolojik incelemede; epidermiste bazal tabakada vakuolizasyon, dermoepidermal bileşkede likenoid lenfohistiositik infiltrasyon, melanosit hücrelerinde artış izlendi. Klinik ve histopatolojik bulgularla hastaya Riehl melanozu tanısı kondu.

resim 1

resim 2

**Bulgular**: Riehl melanozu; yüz ve boyunda kahvrengi-gri pigmentasyon ile seyreden nadir görülen bir dermatozdur. 1917'de Riehl tarafından tanımlanmıştır(2). Patogenezinde topikal duyarlılandırıcılara karşı tip 4 aşırı duyarlılık reaksiyonunun rol aldığı düşünülmektedir(3). Literatürde bildirilen olgularda güneşe maruz kalan alanlarda lezyonların görülmesi nedeni ile fotosensitizan ajan teması ve ultraviyole maruziyetinin patogenezden sorumlu olabileceği belirtilmiştir(4). Bu olguda da pigmente lezyonların güneş gören alanlarda görülmesi ve yazın belirginleşmesi nedeni ile ultraviyole maruziyetinin patogenezde rolü olabileceği düşünülmektedir. Etyolojide sık bildirilen duyarlandırıcı maddeler; anilin ve boyaları, kına, karbanilidler, risinoleik asit, sardunya, limon, lavanta yağları, benzilsalisilat, kauçuk, azo boyaları, formaldehit , kömür katranı, asflalt ve kromatlardır(5). Olgumuzda da hastanın asfalt maruziyeti bulunmaktaydı. Riehl melanozunun net bir tedavisi olmamakla birlikte literatürde topikal beyazlatıcı ajanlar, traneksamik asit, oral isotretinoin, lazer tedavileri uygulanmış olgu bildirimleri mevcuttur(6,7,8). Olgumuzda da topikal azeleik asit ve oral isotretinoin başlandı.

**Bulgular**: Sonuç olarak Riehl melanozu yüz ve boyun bölgesinde koyu renkli pigmentasyon ile başvuran hastalarda ayırıcı tanıda düşünülmesi gereken bir dermatozdur. Etyolojide topikal duyarlandırıcı madderlere maruziyet sorgulanmalıdır. Burada Riehl Melanozunun nadir görülmesi nedeni ile bu olgu sunulmuştur.

**Anahtar Kelimeler**: Riehl Melanozu, pigmentasyon

# CUMHURİYETİN 100. YILI

RUBiKON
leave a trace

**Organizasyon Sekretaryası**

Rubikon Turizm Organizasyon
Tel: 0212 288 55 32(pbx)
Faks: 0212 288 55 62
E-mail: yeniufuklar@rubikonturizm.com
www.rubikonturizm.com